Programma deel I

- Presentatie
  - Uitdagingen bij diagnostiek van papillaire laesies
  - Intraductaal papilloom
  - Adenomyoepithelioom (AME)
  - Papilloom met ADH/DCIS
  - Papillair DCIS
  - Omkapseld papillair carcinoom
  - Solide papillair carcinoom
  - Invasief papillair carcinoom
  - Micropapillair carcinoom
  - Bijzondere varianten papillair carcinoom
  - Papillaire laesie in naaldbiopt
- Coupesessie (8 casus)

Papillaire laesies

20 maart 2019

Mirthe de Boer

Disclosure belangen spreker

Geen (potentiële) belangenverstrengeling

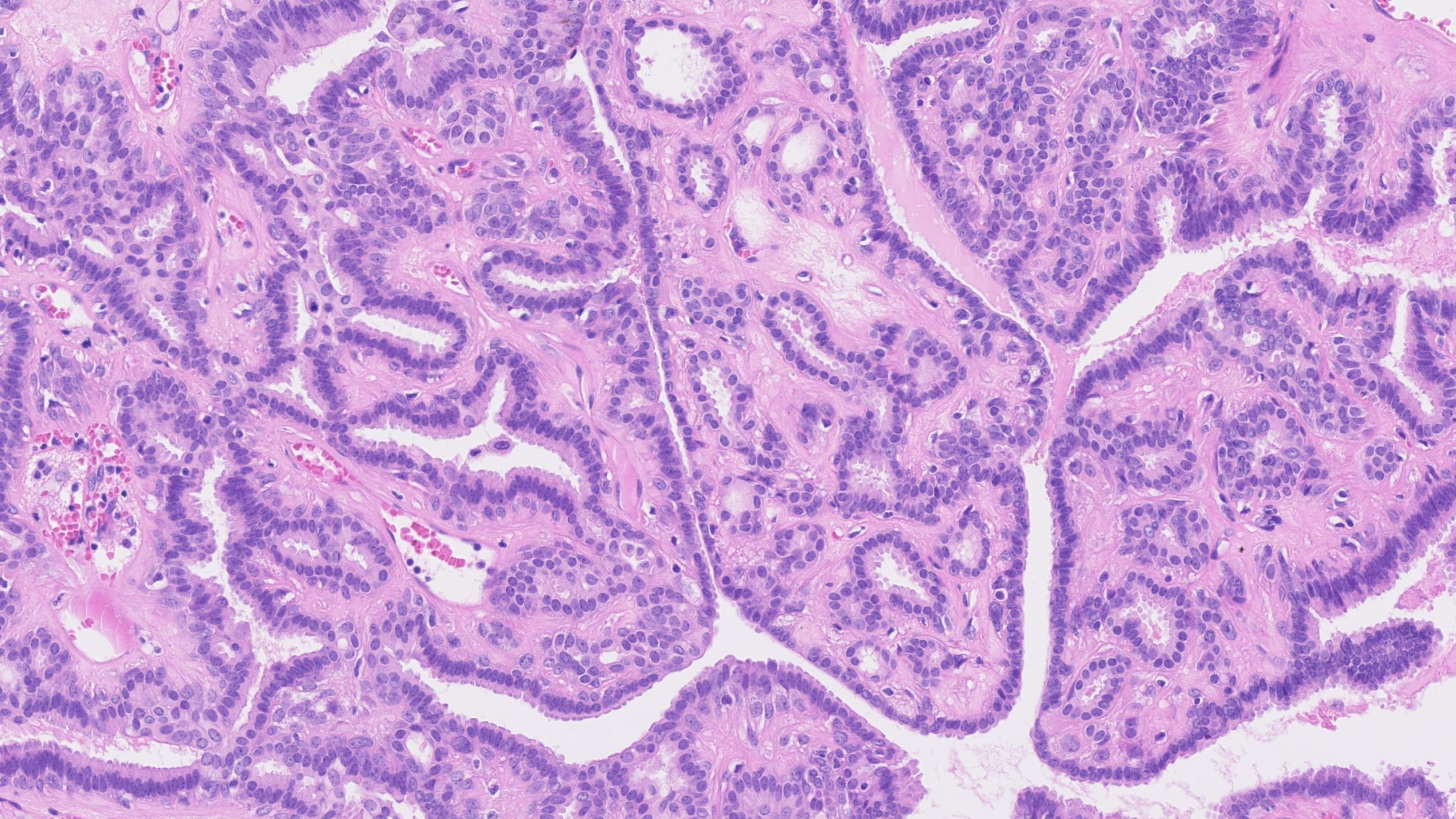

Definities

- Papillaire laesie
  - Een laesie die bestaat uit fibrovasculaire kernen bekleed met epitheel

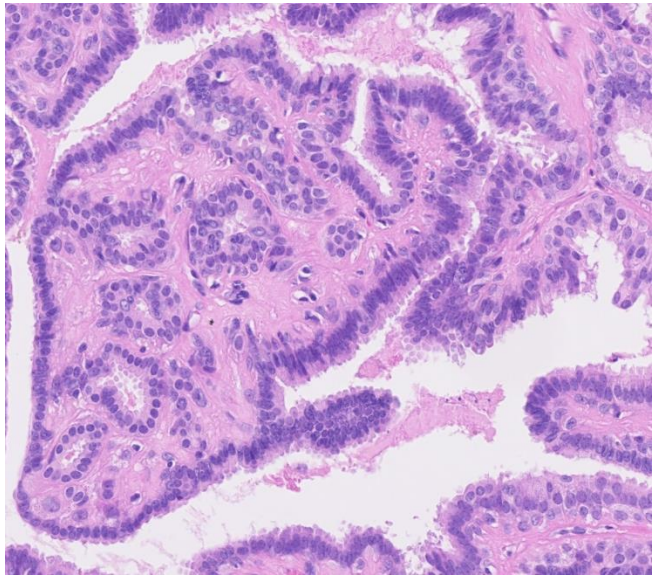

- Micropapil
  - Een op papil gelijkende projectie zonder fibrovasculaire kern

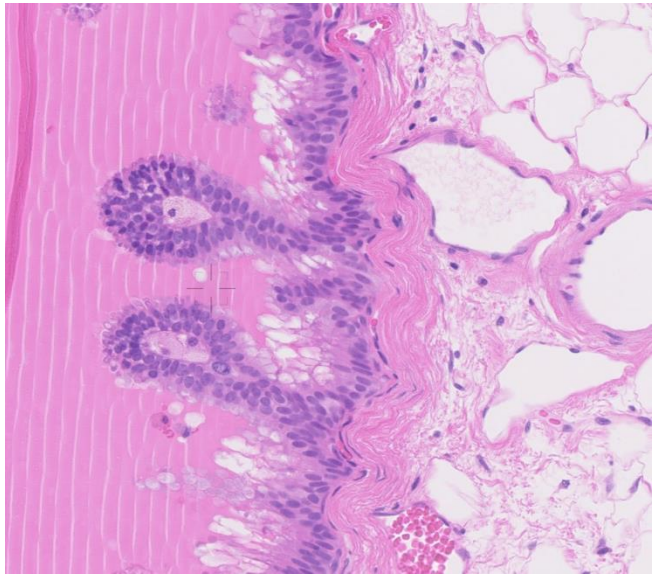

Uitdagingen bij de diagnostiek van papillaire laesies

- Morfologisch overlap van de verschillende laesies
- Epitheelversleping bij papillaire laesies / ingevangen epitheel
- Onduidelijke / niet reproduceerbare criteria
- Wisselende classificaties en onduidelijke terminologie

Terminologie

- Klassiek niet invasief papillair carcinoom
- Dimorf papillair carcinoom
- Intacysteus papillair carcinoom
- Solide papillair carcinoom
- Mamma tumor lijkend op tall cell variant van papillair schildkliercarcinoom
- Klassiek invasief papillair carcinoom

WHO classificatie

- Papilloom met ADH/DCIS
- Papillair DCIS
- Omkapseld papillair carcinoom
- Solide papillair carcinoom
- Invasief papillair carcinoom

Intraductaal papilloom

- Definitie
  - Centraal (meestal solitair)
  - Perifeer (meestal multipel)
- Epidemiologie
  - 5,3% in benigne mammabiopten
  - Meestal centraal
- Klinische presentatie
  - Tepelvocht
- Radiologie
  - Gedilateerde duct
  - Gladde, solide laesie, deels cysteus
  - Soms kalk

Intraductaal papilloom

- Histologie
  - Op overzicht “roze”
    - Brede papillen met veel (sclerotisch) bindweefsel
    - Myoepitheel (onopvallend of “prominent” zowel perifeer als centraal
    - Apocriene metaplasie (33%)
    - Soms kalk (in stromale component)
  - Verdere kenmerken
    - Hyperplasie
    - Fibrocysteuze veranderingen in de omgeving
    - Sporadisch mitosen (vaak in hyperplasie)
  - Wat soms voor kan komen
    - Squameuze metaplasie (na infarcering)
    - Myoepitheliale hyperplasie (overgang adenomyoepithelioom?)
    - Talgklierdifferentiatie

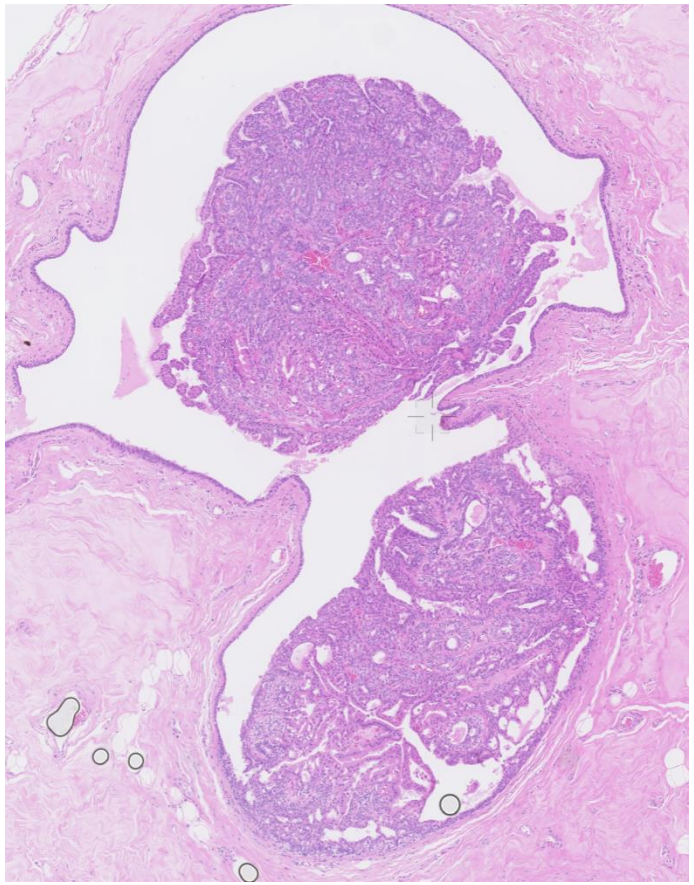

Intraductaal papilloom

- Diagnostische dilemma's
  - Sclerotisch papilloom
  - Bloedingen en infarcering t.g.v. torsie/biopt
  - Ingevangen epitheelnesten
- Immuunhistochemie

	p63/p40	CK5	ER
Myoepitheel perifeer	+	+	-
Myoepitheel centraal	+	+	-
Bekledend epitheel	-	-	+ (grotendeels)
Hyperplasie	-	+	- (wisselend positief)
Apocriene metaplasie	-	-	-

Intraductaal papilloom

- Klinische consequenties
  - Centraal papilloom 2x verhoogd risico op invasief carcinoom
  - Perifeer papilloom 3x verhoogd risico op invasief carcinoom
  - Advies: na biopt overwegen excisie voor uitsluiten ADH/DCIS in papilloom

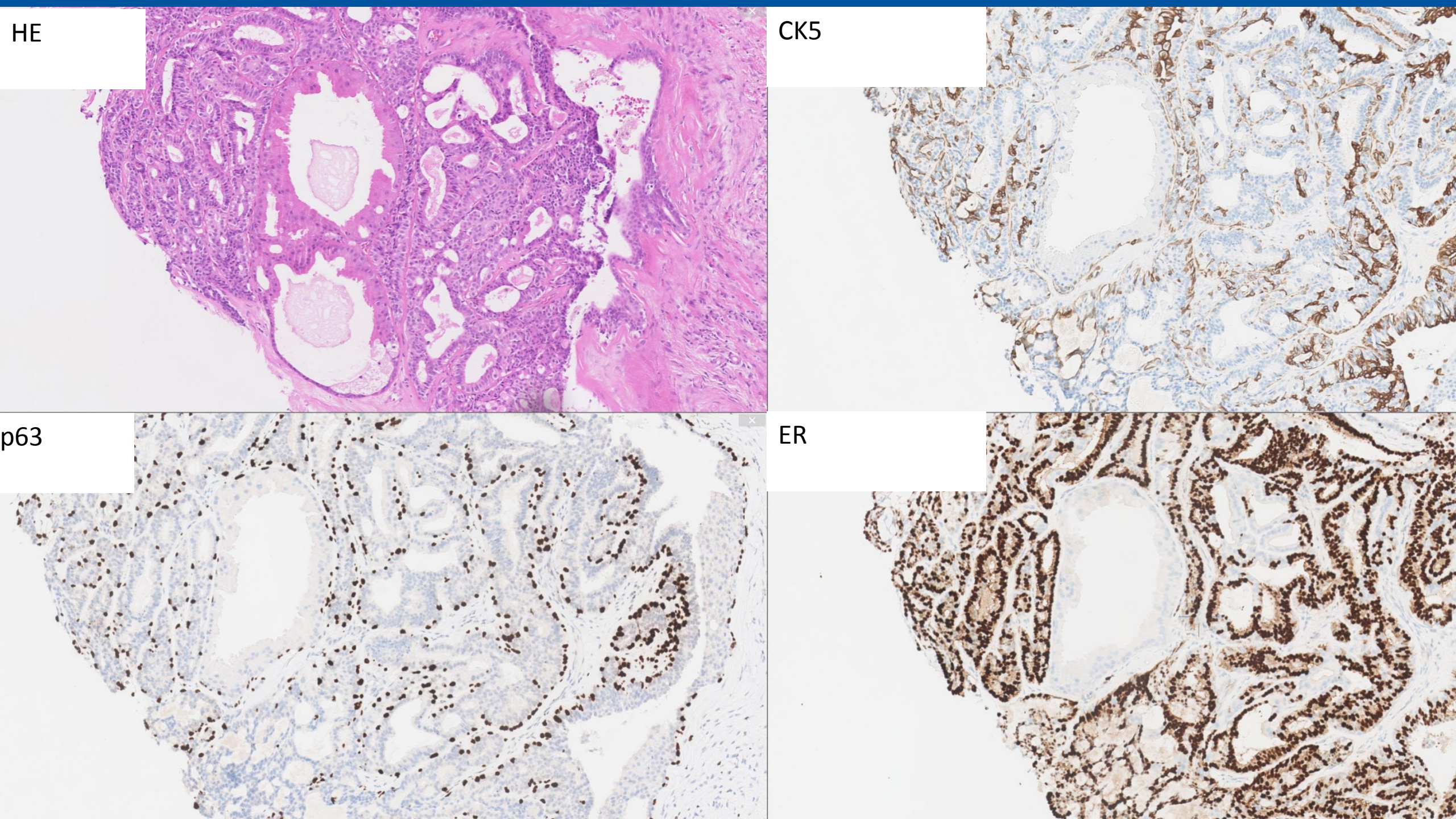
HE
CK5
p63
ER

Adenomyoepithelioom

- Epidemiologie
  - Zeldzaam
- Klinische presentatie
  - Centrale laesie, soms tepelvloed, soms pijn
  - Vaak >1 cm
- Radiologie
  - Ronde of gelobde, goed omschreven massa
  - Soms kalk

Adenomyoepithelioom

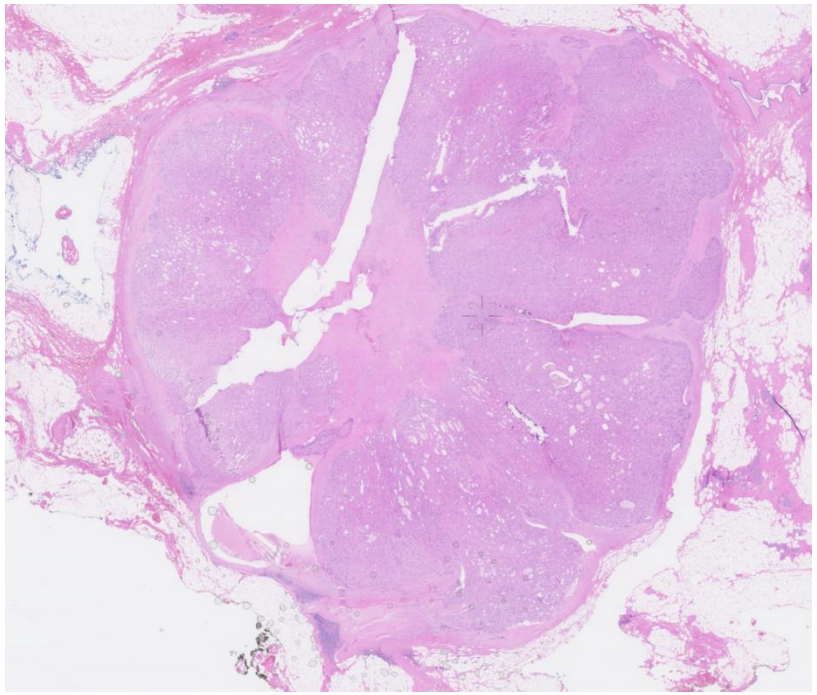

- Histologie
  - Op overzicht multilobulair met sclerotisch centrum
  - Groeipatroon
    - Papillair (vaak)
    - Gelobd
    - Tubulair
    - Mix
  - Proliferatie van myoepitheel
    - Spoelcellig
    - Epitheloid
    - Glycogeen-rijk (helder)
    - Myoid
  - Glandulair epitheel
    - Zoals in papilloom, soms verdrukt
  - Overgang naar adenomyoepitheloise (myoepitheliale hyperplasie in lobjes)

Zowel epitheliale als myoepitheliale component kunnen maligne ontaarden

Adenomyoepithelioom

- Diagnostische dilemma's
  - Differentiaal diagnose met tubulair adenoom (tubulaire variant AME)
  - Differentiaal diagnose intraductaal papilloom (papillaire variant)
- Immuunhistochemie

	p63/p40	CK5	ER
Myoepitheel perifeer	+	+	-
Myoepitheel centraal	+ (meerlagig)	+ (meerlagig)	-
Bekledend epitheel	-	-	+ (grotendeels)

Adenomyoepithelioom

- Klinische consequenties
  - Benigne adenomyoepithelioom
    - Behandeladvies: complete excisie
    - Lokale recurrence kan voorkomen (door multinodulaire groei of intraducuctale uitbreiding)
    - Metastasen zeldzaam
  - Maligne adenomyoepithelioom (AME met carcinoom)
    - Grotere potentie recurrence
    - Significante kans op metastasering

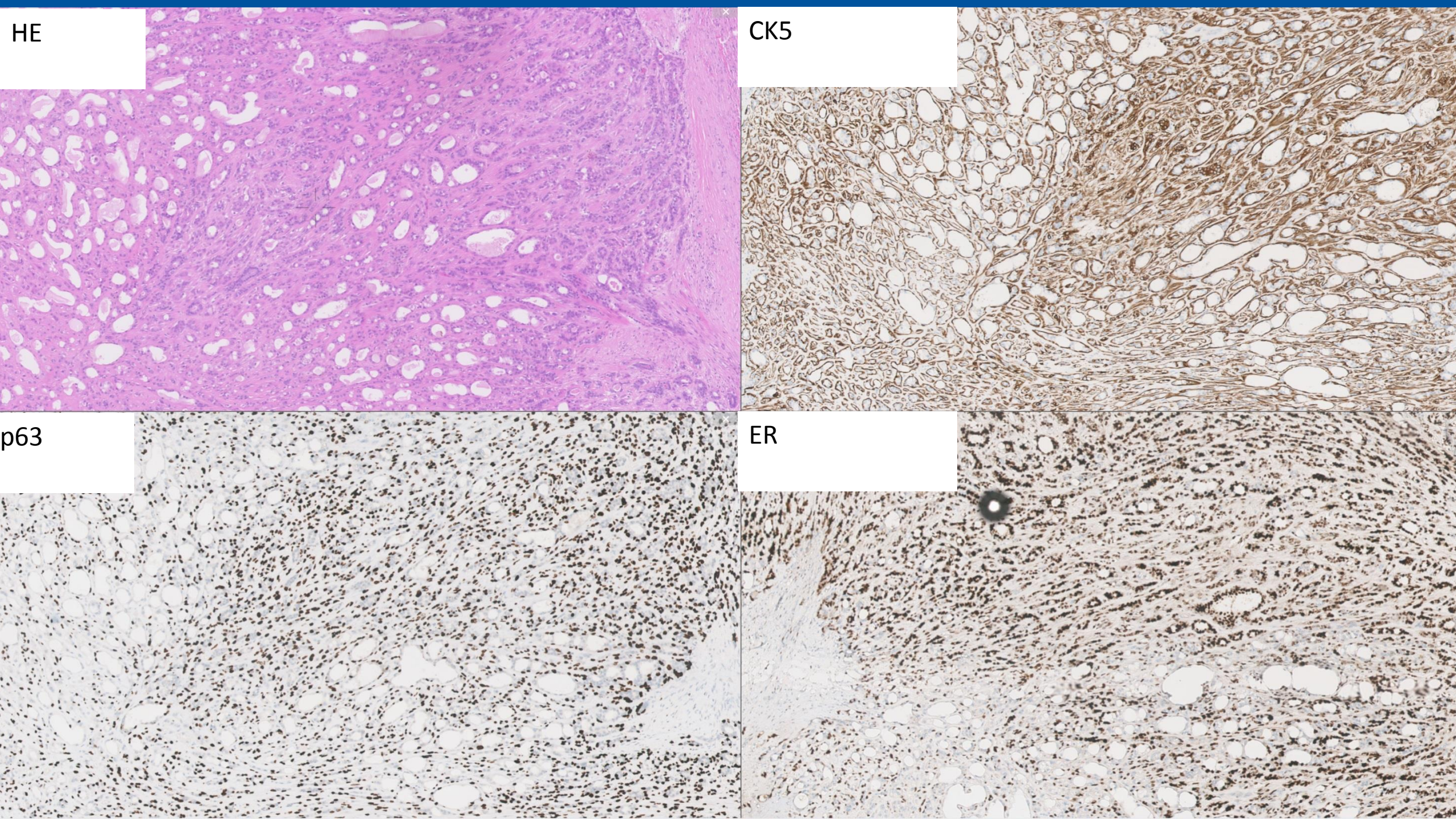
HE
CK5
p63
ER

Papilloom met ADH/DCIS

- Definitie
  - <3 mm atypische proliferatie met laaggradige kernkenmerken = ADH
  - <3 mm atypische proliferatie met hooggradige kernkenmerken = DCIS
  - ≥3 mm atypische proliferatie = DCIS

  NB: Buiten een papilloom wordt een grens van 2 mm aangehouden

  NB: Term “Atypisch papilloom” niet meer gebruiken
- Epidemiologie
  - Vaker in perifere papillomen dan in centrale papillomen
- Klinische presentatie
  - Als intraductaal papilloom
- Radiologie
  - Als intraductaal papilloom

Papilloom met ADH/DCIS

- Histologie (van gebieden met ADH/DCIS)
  - Een populatie monotone cellen, nucleair vaak als DCIS graad 1
  - Architecturele atypie
    - Roman arcs
    - Cribriforme groei
    - Micropapillen

Papilloom met ADH/DCIS

- Diagnostische dilemma's
  - Papilloom met DCIS versus papillair DCIS
  - UDH versus ADH/DCIS
  - Apocriene metaplasie (CK5-, ER-) versus ADH/DCIS (CK5-, ER+)
- Immuunhistochemie

	p63/p40	CK5	ER
Myoepitheel perifeer	+	+	-
Myoepitheel centraal	+ Afgenomen in gebied met ADH/DCIS	+ Afgenomen in gebied met ADH/DCIS	-
Bekledend epitheel	-	-	+ (grotendeels)
ADH/DCIS	-	-	+ (vaak sterk)

Papilloom met ADH/DCIS

- Klinische consequenties
  - 5-7x verhoogd risico op maligniteit
  - Mogelijk verhoogd risico maligniteit contralateraal
  - Mogelijk verhoogde kans maligniteit door omliggende afwijkingen (ADH/DCIS)
  - Therapieadvies
    - Papilloom met ADH: excisie i.v.m. onderzoek uitgebreidheid
    - Papilloom met DCIS: behandeling als DCIS

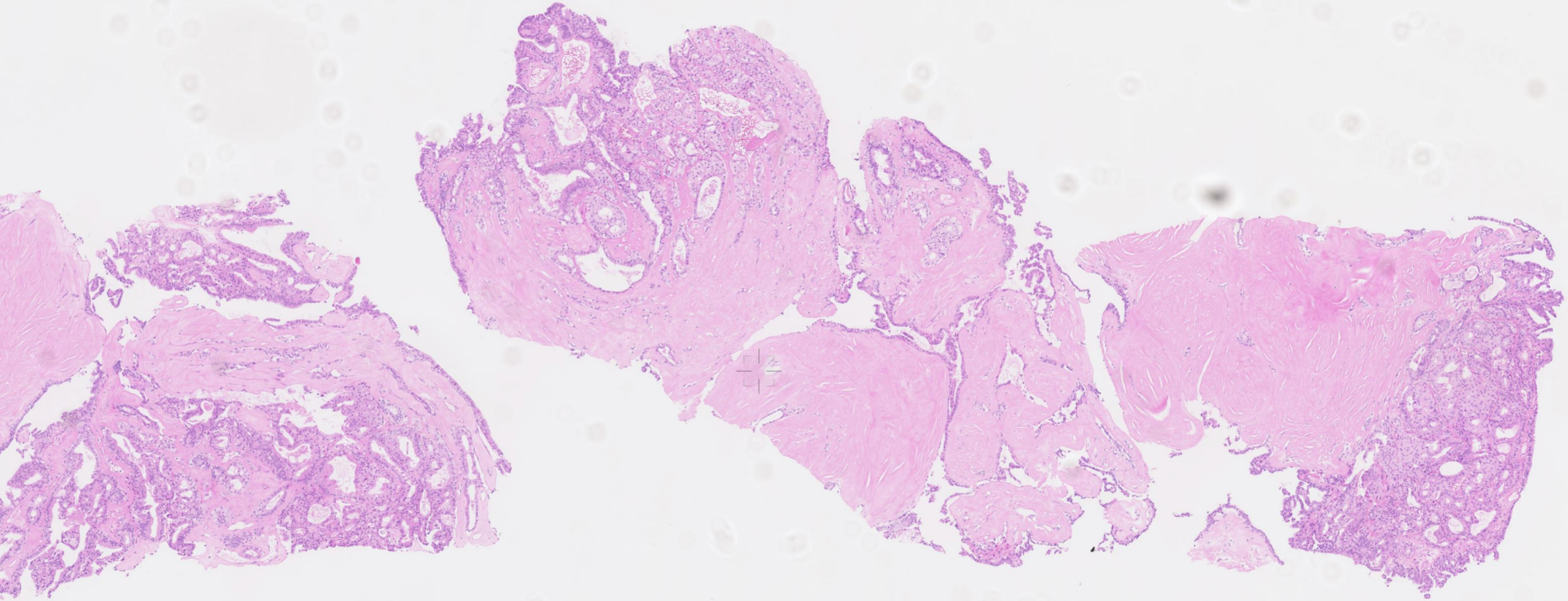

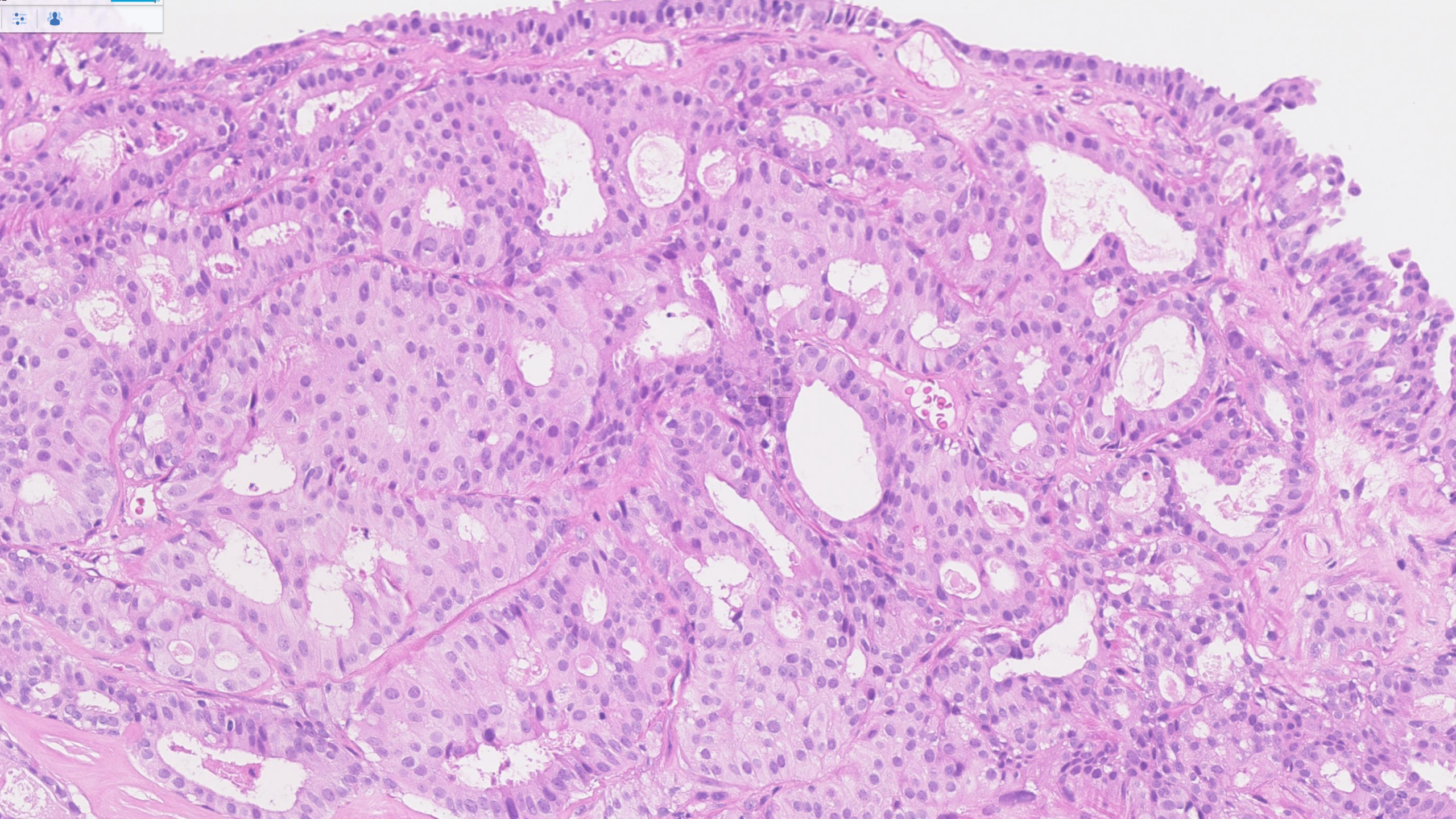

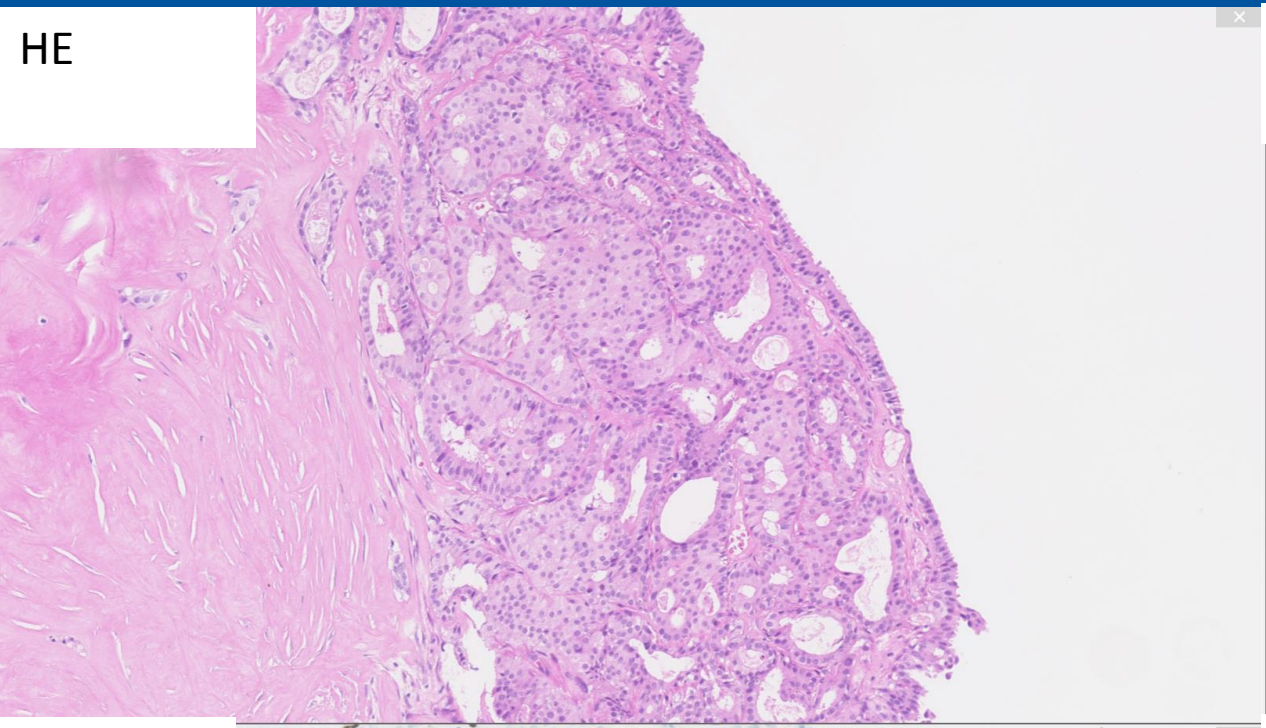
HE

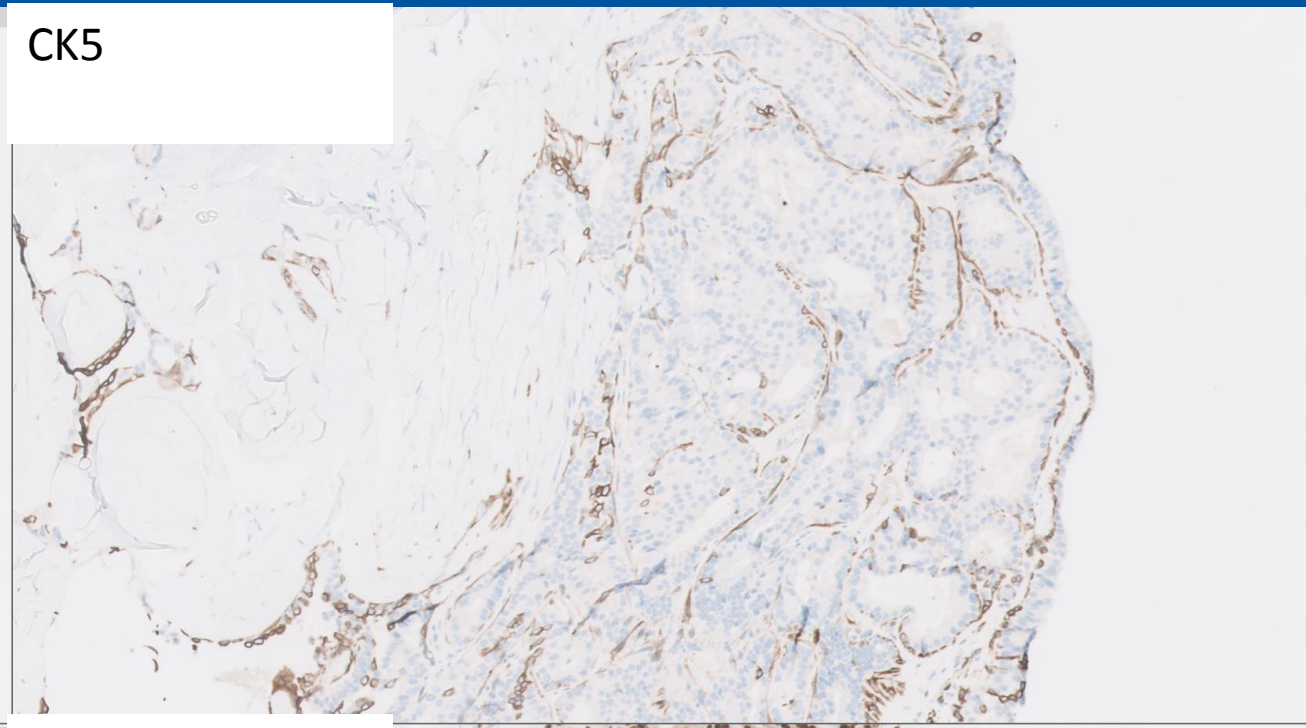
CK5

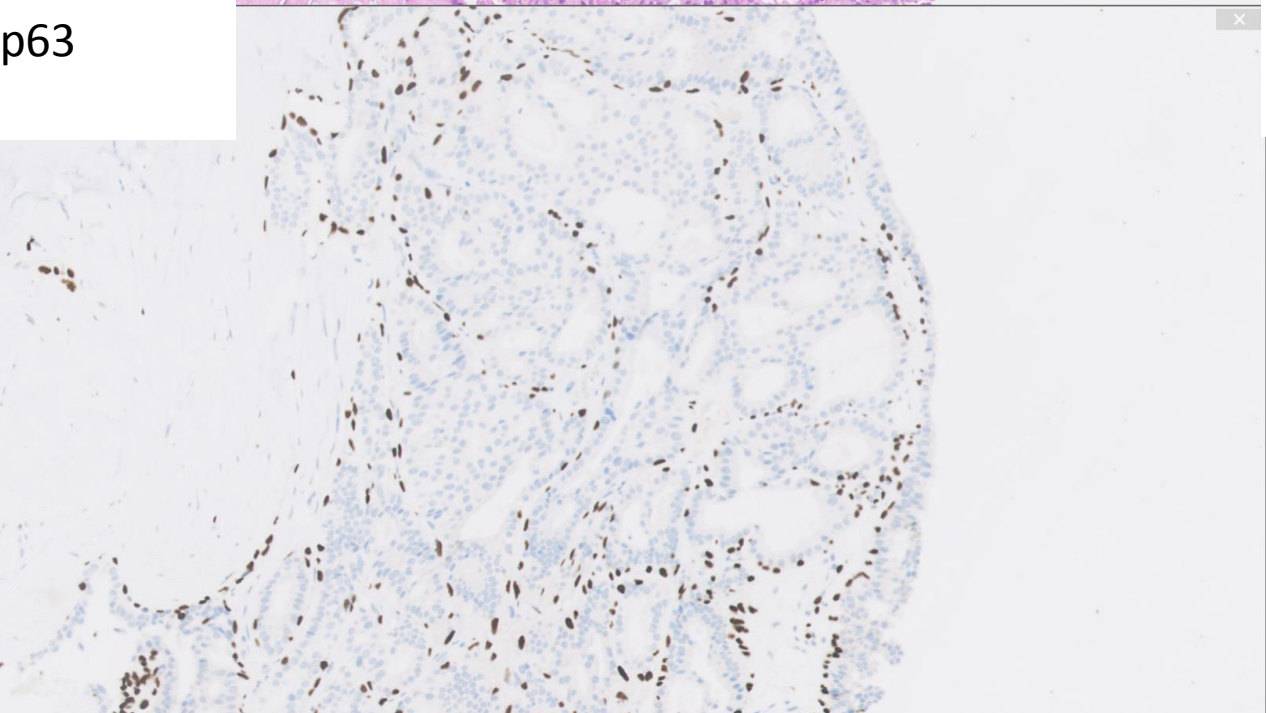
p63

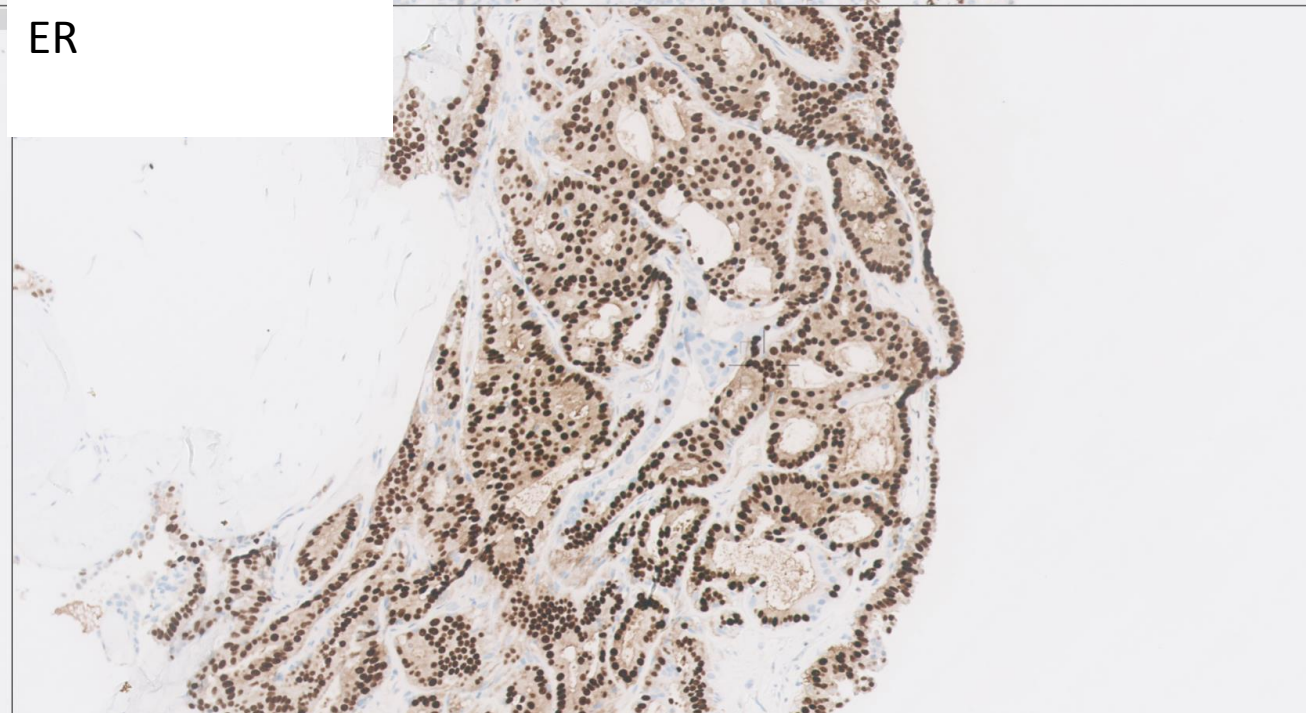
ER

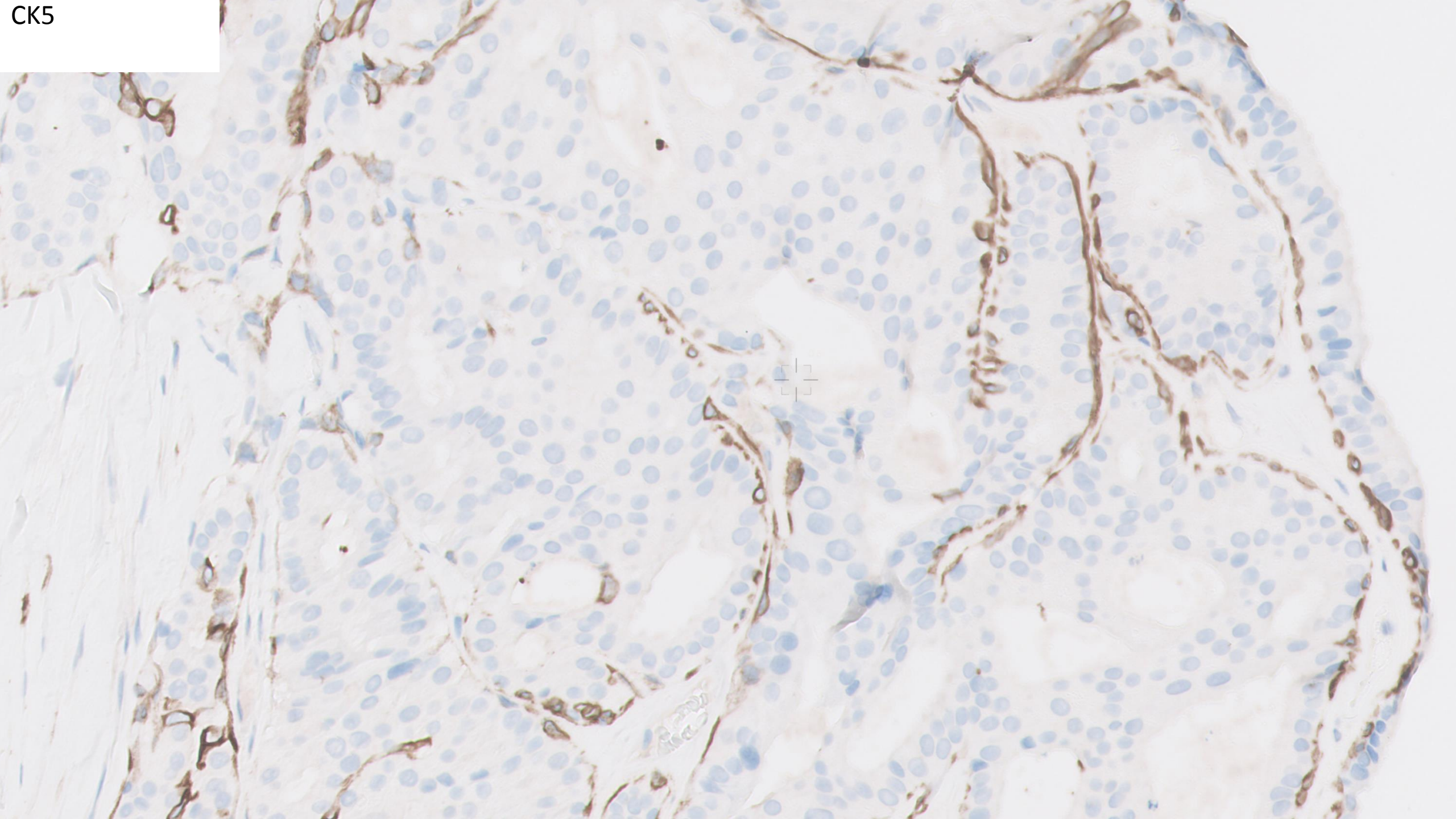
CK5

Resectie

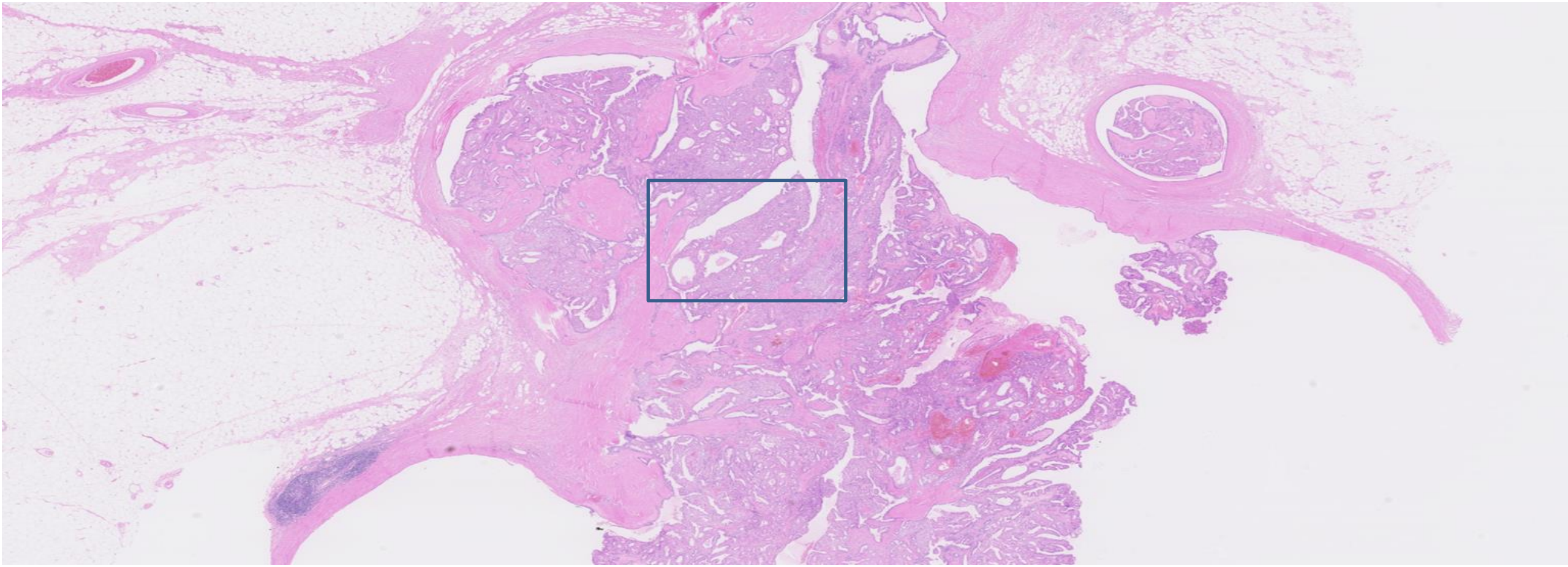

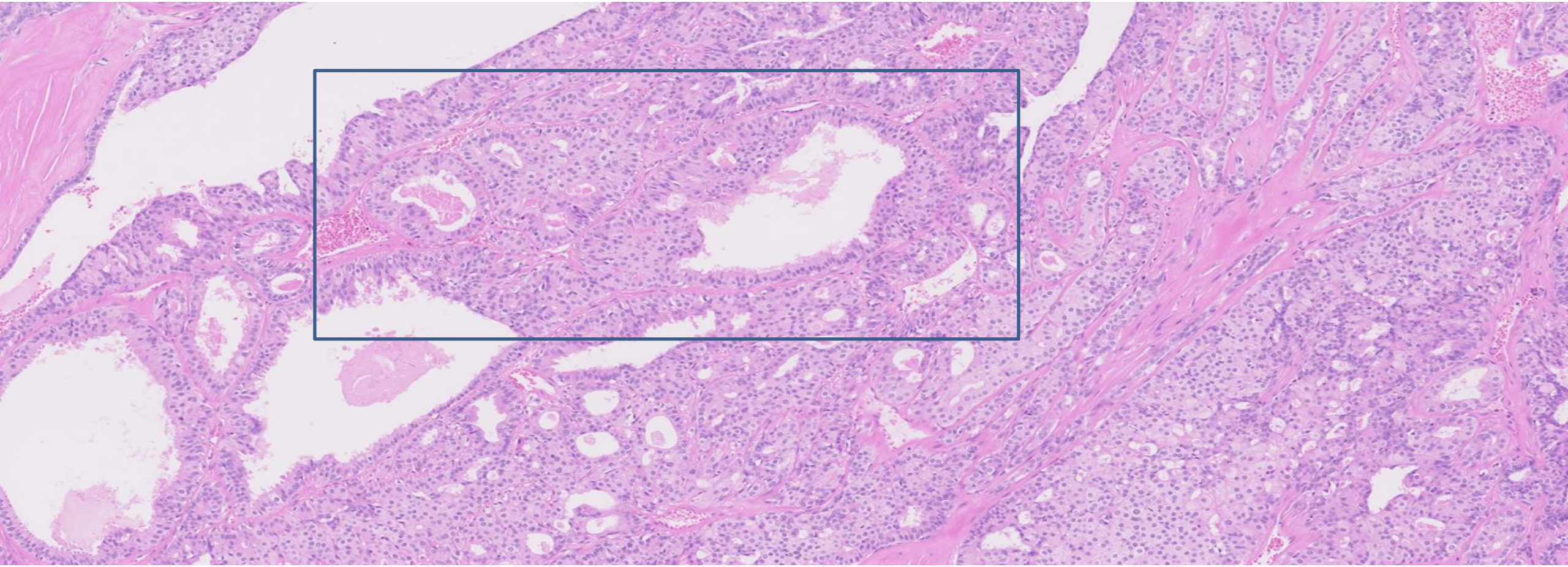

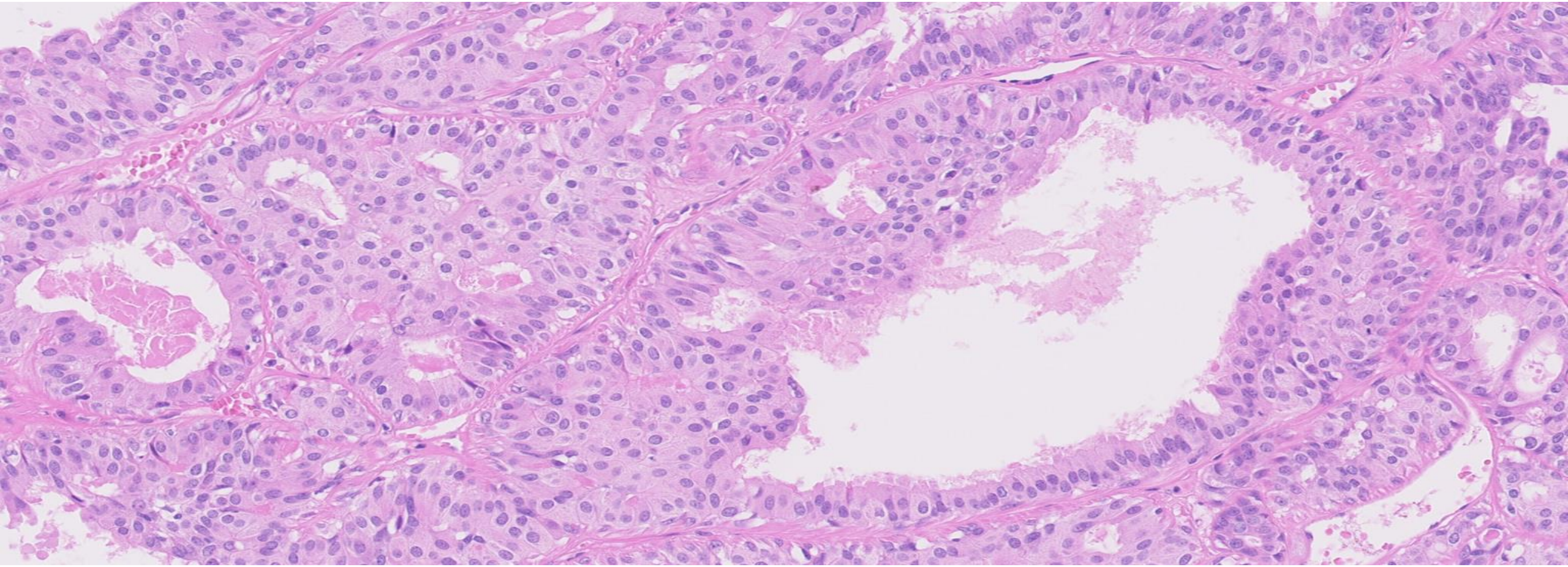

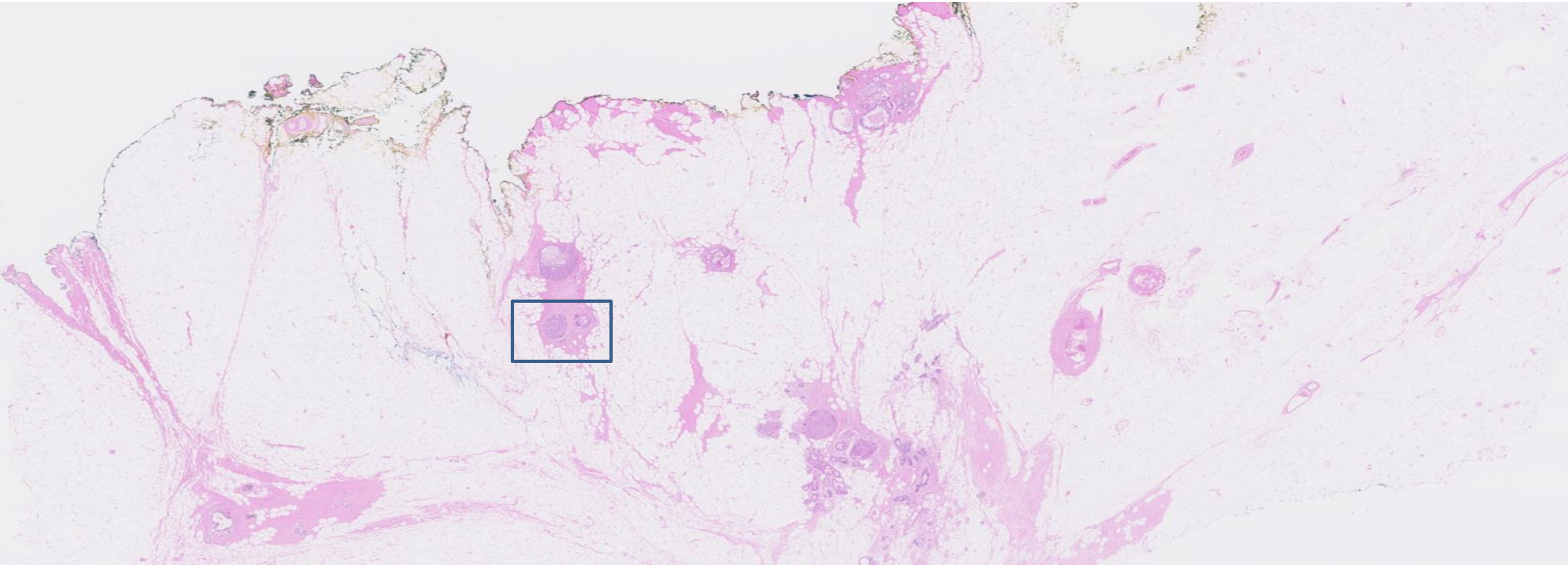

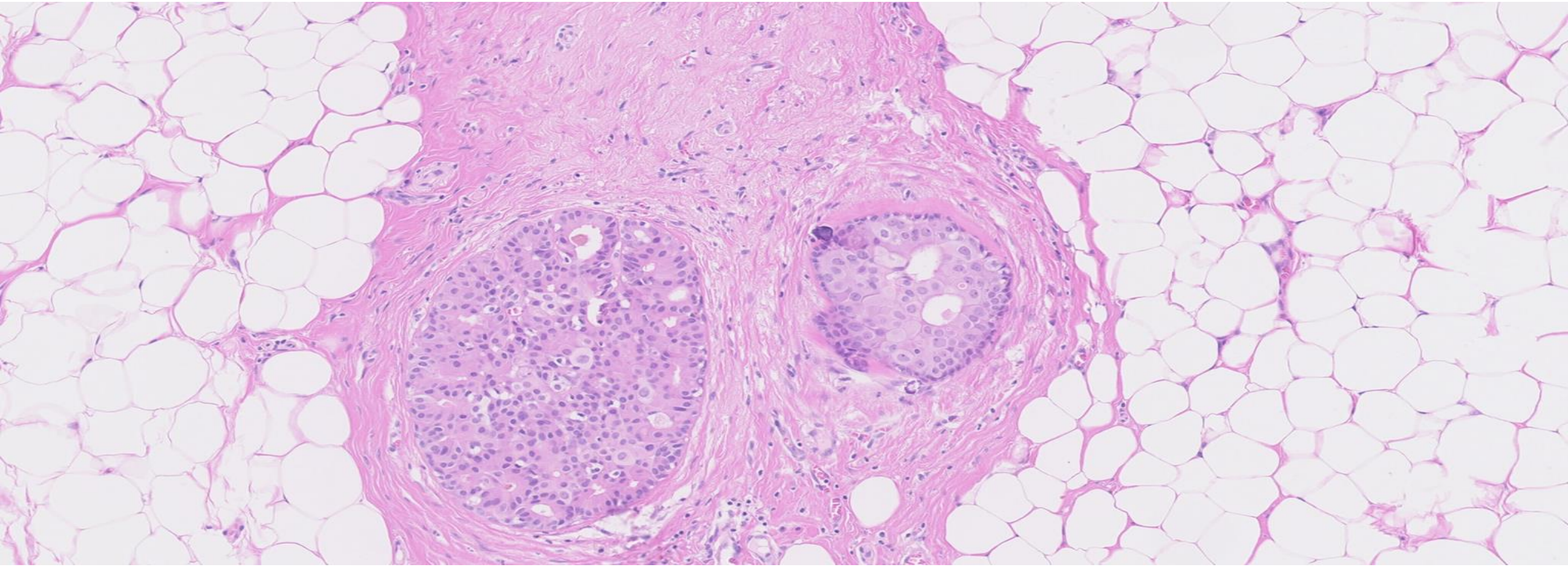

Conclusie: DCIS graad 2 deels in een papilloom, maar ook buiten het papilloom

Papillair DCIS

- Synoniemen
  - Intraductaal papillair carcinoom
  - Papillair carcinoom, niet invasief
  - Variant: dimorf papillair carcinoom
- Epidemiologie
  - Zeldzaam
- Klinische presentatie
  - Indien centraal: tepelvocht
  - Vaak perifeer en multifocaal
- Radiologie
  - Microcalcificaties

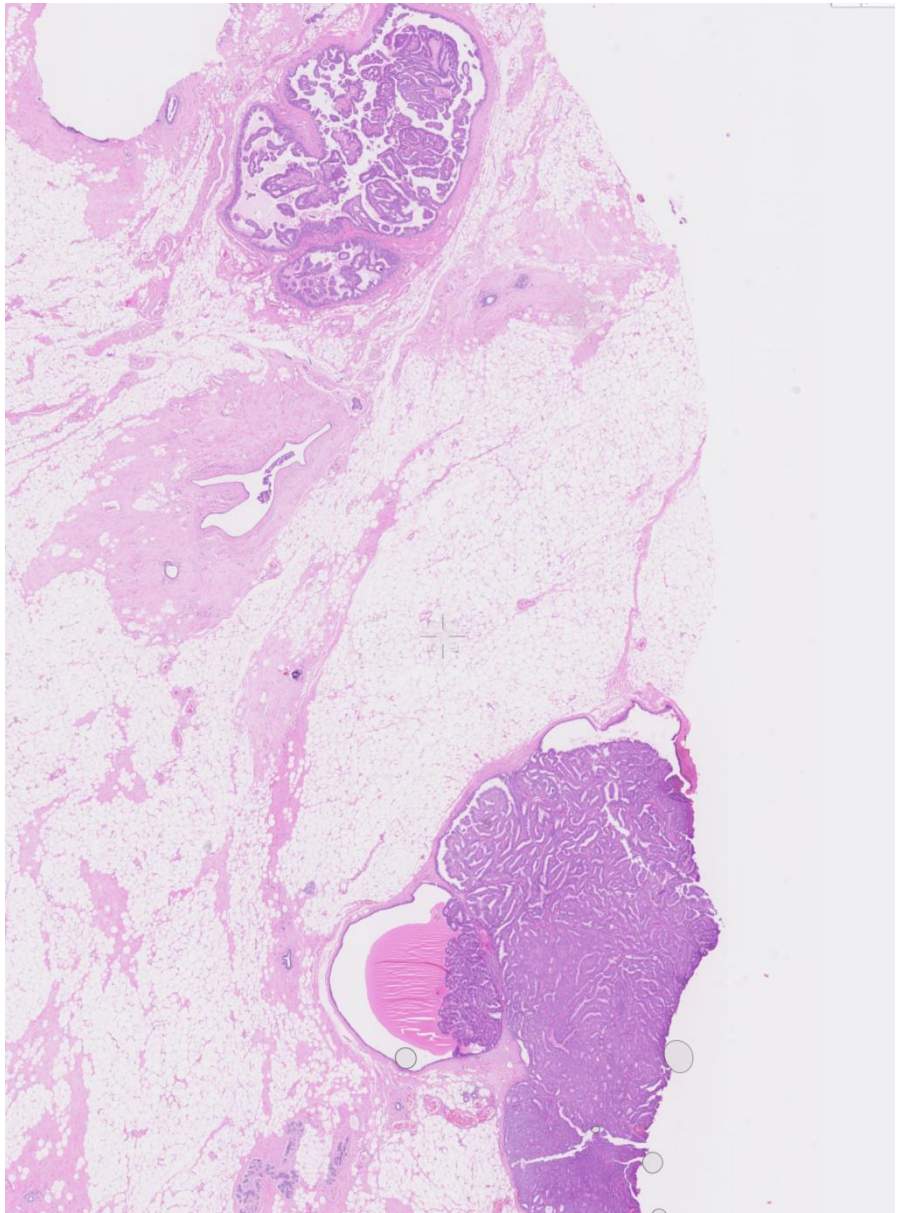

Papillair DCIS

- Histologie
  - Duct of TDLU gevuld met dunne, vertakkende fibrovasculaire kernen, bekleed met 2 of meer lagen neoplastische epitheliale cellen.
    - Soms solide, micropapillair of cirbriforme groei
  - Kenmerken neoplastische cellen
    - Cilindrisch
    - Regelmatig en ordelijk gerangschikt
    - Kernen als laaggradig/intermediair DCIS
  - Myoepitheel
    - Geen myoepitheel tussen de papillae en het epitheel
    - Perifeer wel myoepitheel, vaak verminderd

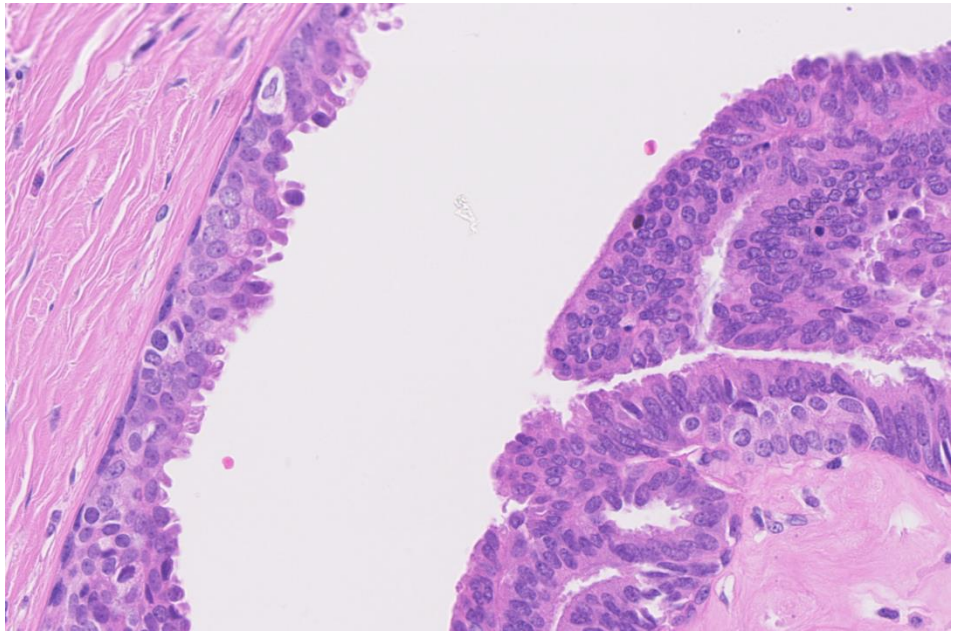

Papillair DCIS

- Diagnostische dilemma's
  - Dimorfe celpopulatie (ER+, CK5-) versus myoepitheel (ER-, CK5+)
- Immuunhistochemie

	p63/p40	CK5	ER
Myoepitheel perifeer	+ (verminderd)	+	-
Myoepitheel centraal	afwezig		
Centraal epitheel	-	-	+ (sterk)

- Klinische consequenties
  - Als laaggradige/intermediaire DCIS

HE

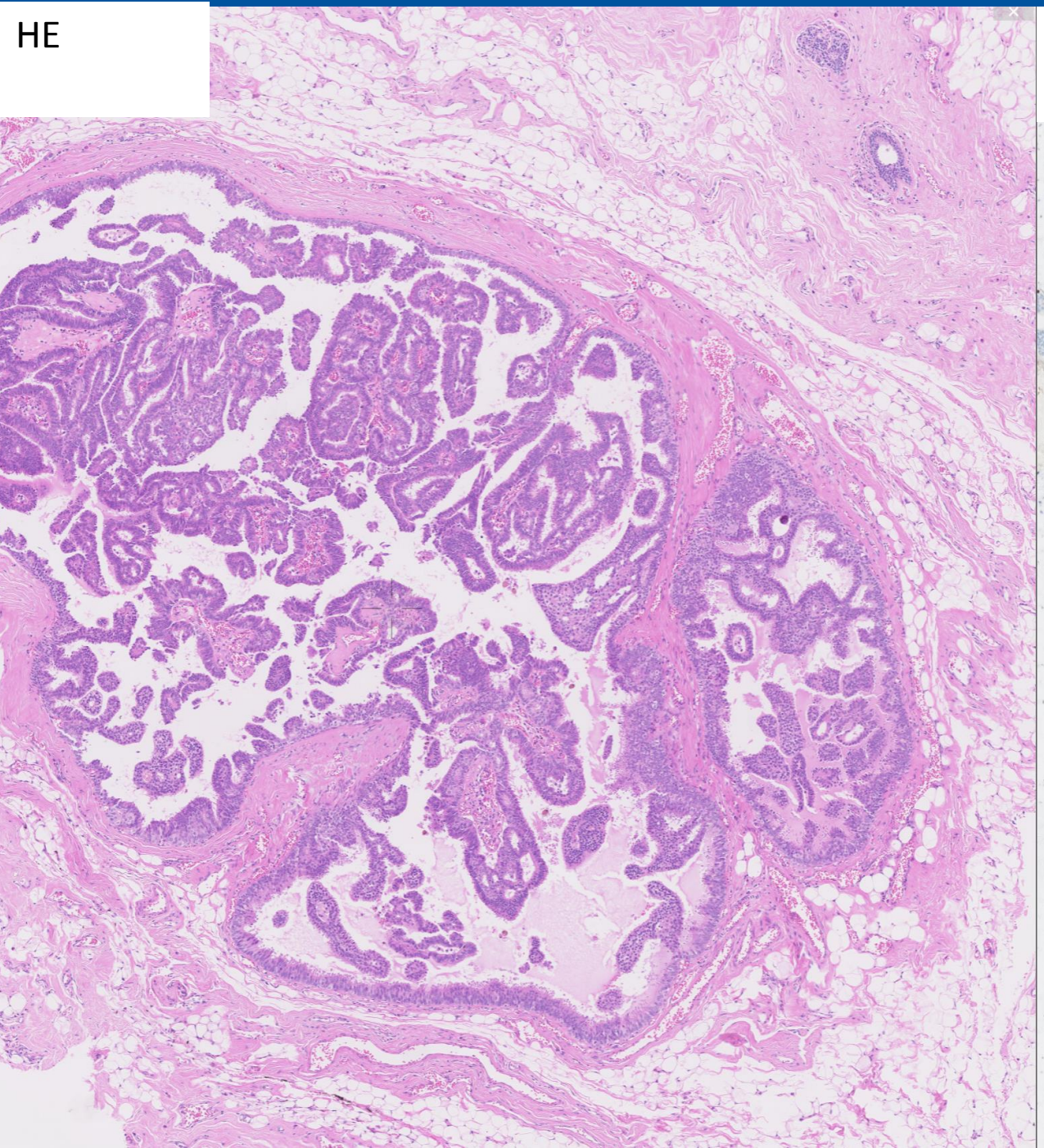

P63

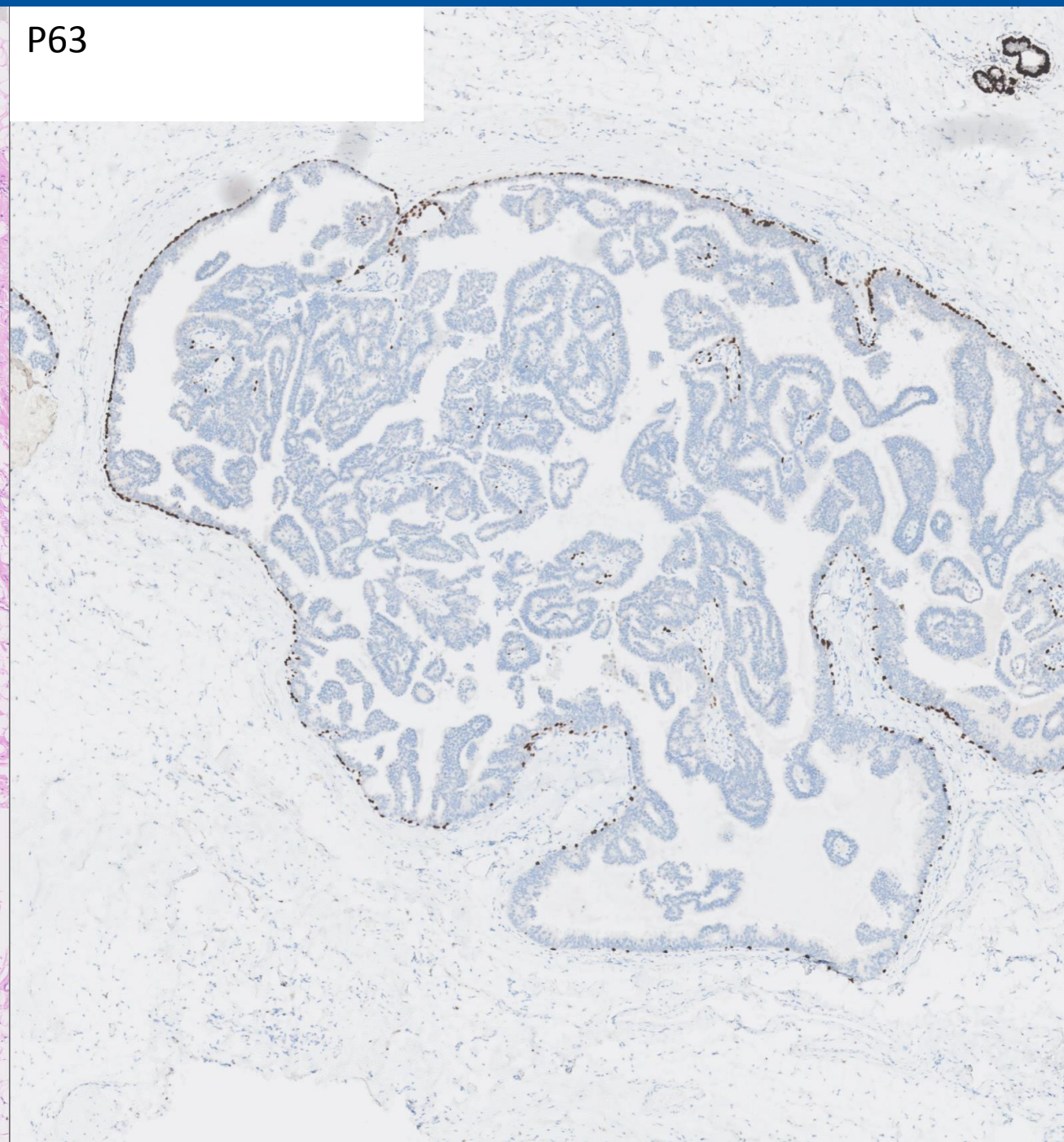

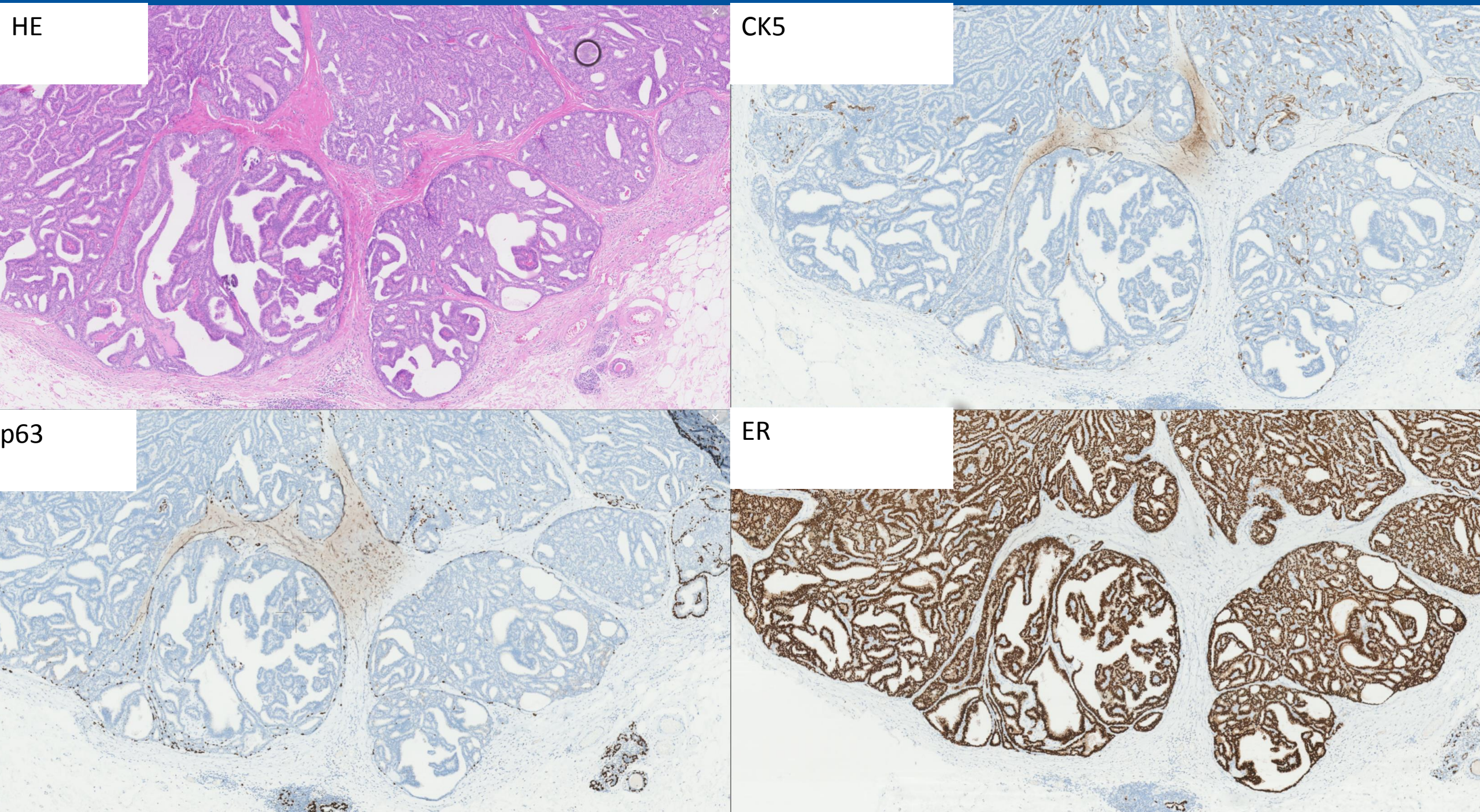
HE
CK5
p63
ER

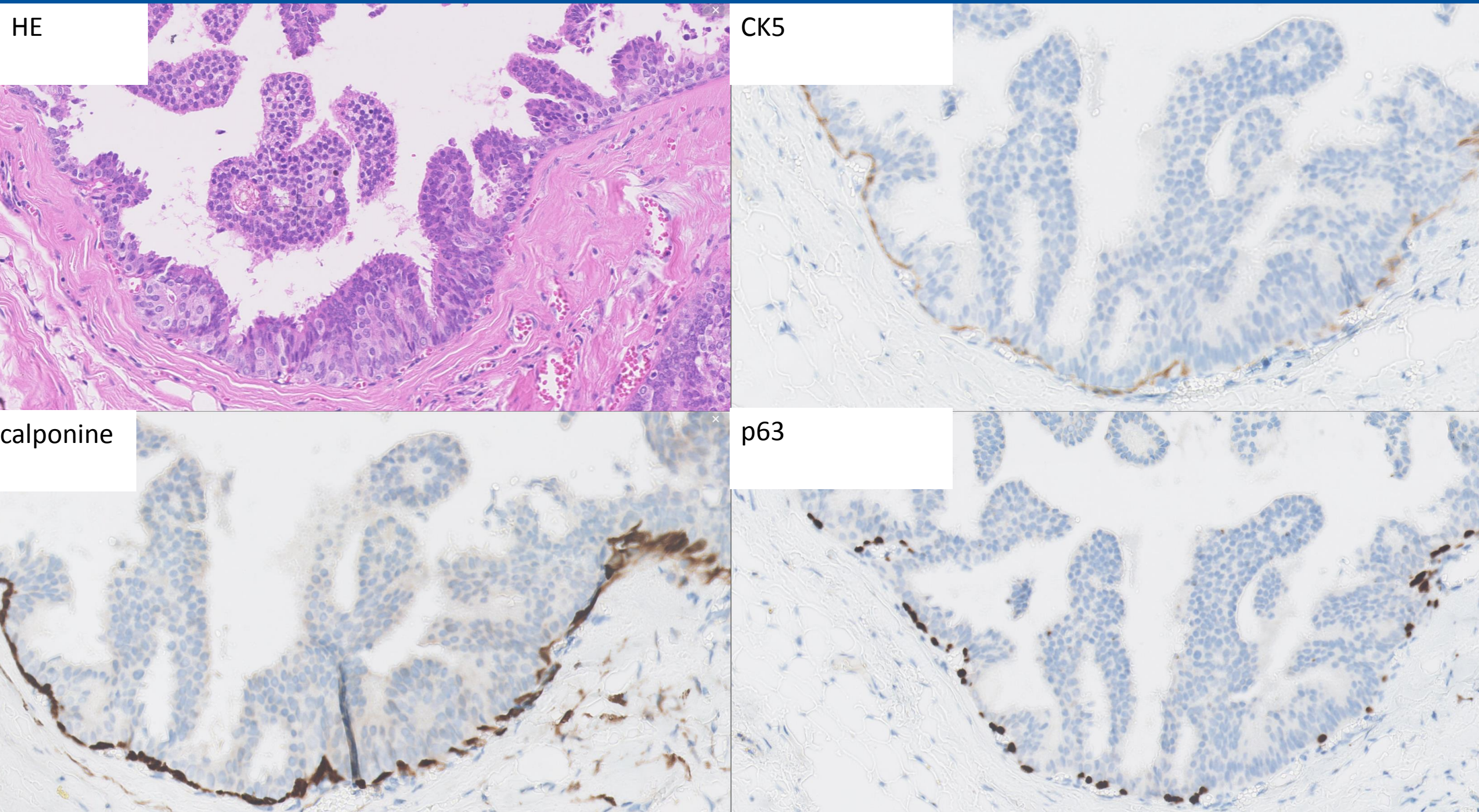
HE
CK5
calponine
p63

Omkapseld papillair carcinoom

- Synoniemen
  - Intracysteus papillair carcinoom
  - Encystisch papillair carcinoom
  - Intracysteus carcinoom NOS
- Epidemiologie
  - 0,5-2% van borstkanker
  - Bij postmenopauzale vrouwen, gemiddeld 60 jaar
- Klinische presentatie
  - Omschreven ronde massa, vaak centraal
  - 30% met tepelvloed
  - Vaak groter dan papilloom bij presentatie
- Radiologie
  - Als intraductaal papilloom

Omkapseld papillair carcinoom

- Histologie
  - Vaak een solitaire laesie met dik, fibreus kapsel
  - Centraal delicate fibrovasculaire kernen, bekleed met monomorfe neoplastische cellen
  - Kenmerken epitheelcellen
    - Cilindrische cellen
    - Hyperchromatische kernen, lage of intermediaire kernatypie
  - Weinig mitosen
  - Myoepitheel
    - >90% perifeer afwezig
    - Centraal afwezig
  - Kan samen gaan met een invasief carcinoom
    - Vaak invasief carcinoom NST

Omkapseld papillair carcinoom

- Diagnostische dilemma's
  - Ingevangen epitheelveldjes in kapsel (ev na biopt)
    - Afgeronde celgroepen gelegen in de richting van het bindweefsel
    - Let op tekenen van een eerder biopt (litteken, bloeding, ijzerpigment) degeneratie of afwezigheid van een stromale reactie
  - Multiple nodi versus invasie
- Immuunhistochemie

	p63/p40	CK5	ER
Myoepitheel perifeer	Afwezig >90%		
Myoepitheel centraal	Afwezig		
Centraal epitheel	Soms positief	-	+ (sterk)

Omkapseld papillair carcinoom

- Klinische consequenties
  - Goede prognose indien solitair
    - Allen lokale therapie afdoende
    - Lymfkliermetastasen zeldzaam
  - Stagering
    - Bij afwezigheid van een invasieve component: Tis
    - Bij een aanwezige invasieve component: invasief carcinoom apart stageren

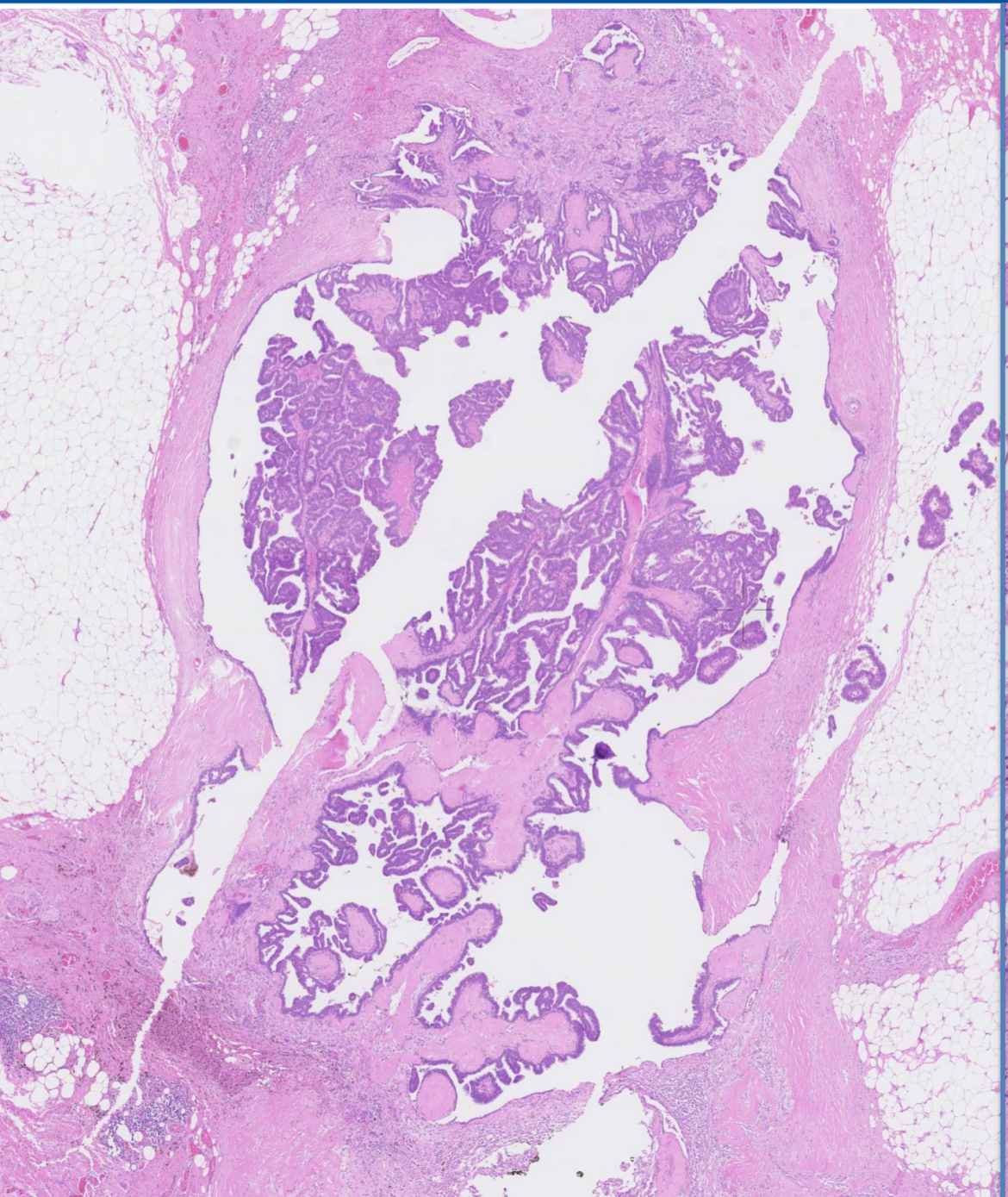

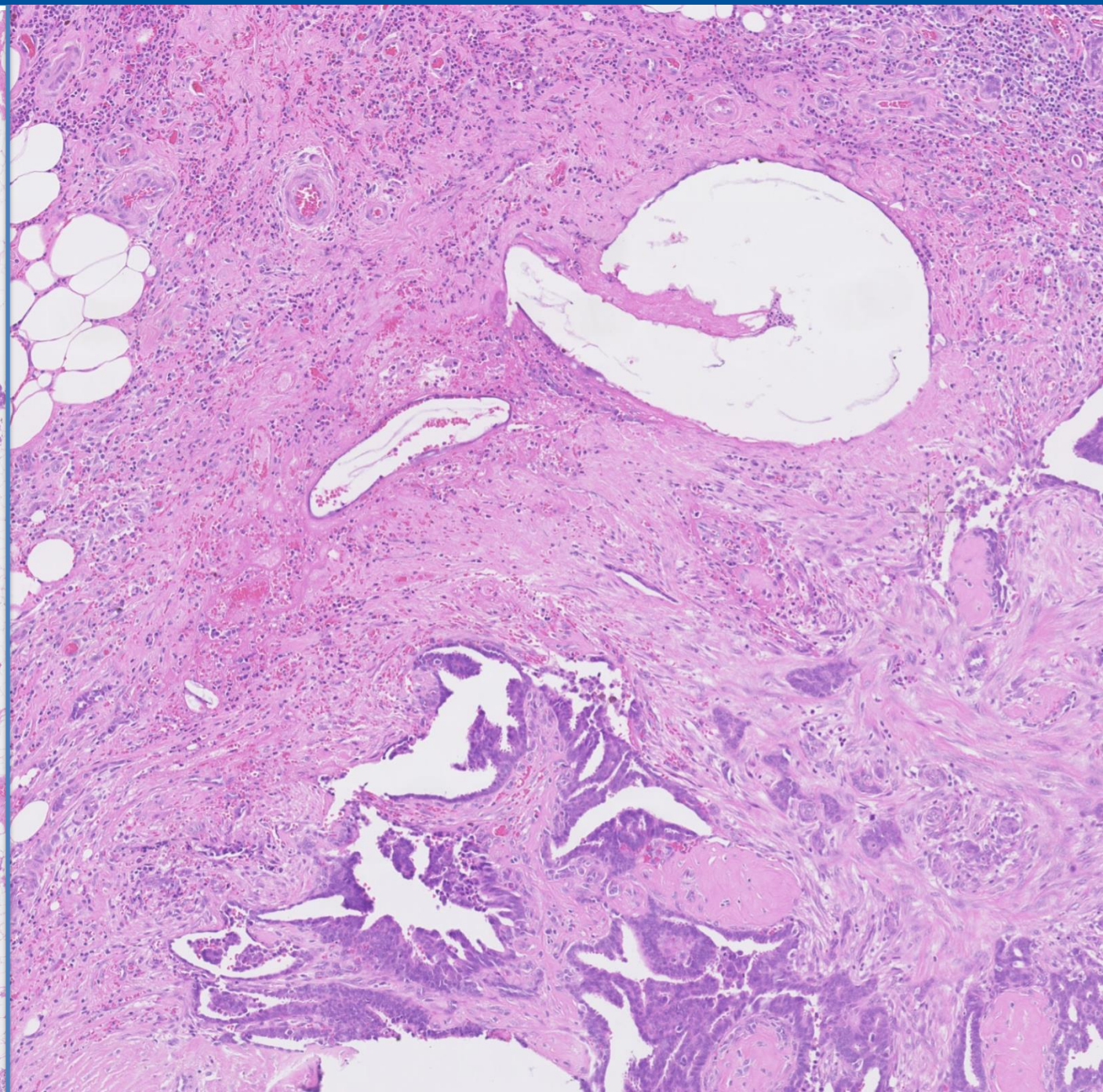

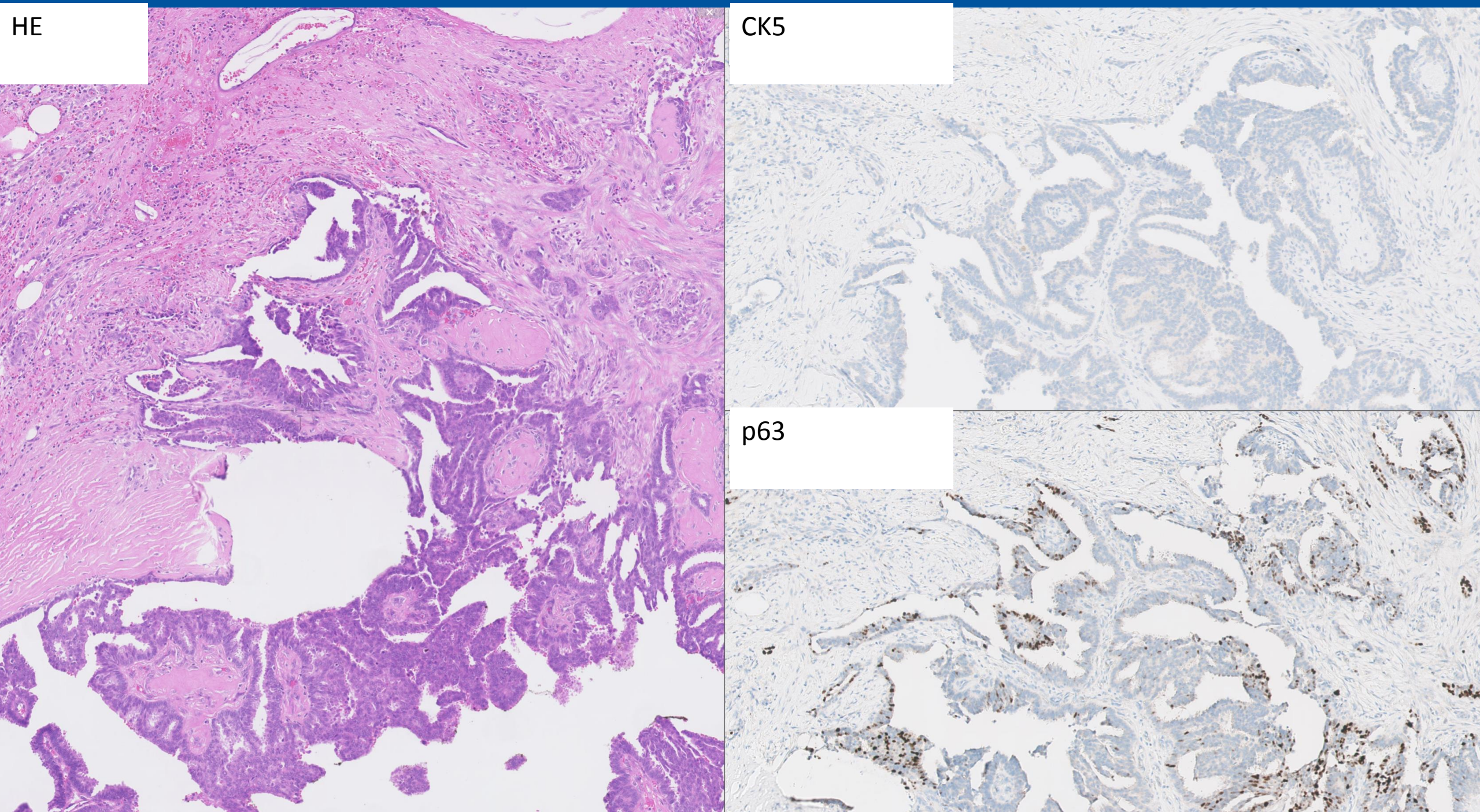
HE
CK5
p63

Solide papillair carcinoom

- Synoniemen
  - Neuro-endocrien mamma carcinoom
  - Spoelcel DCIS
  - (neuro)endocrien DCIS
- Epidemiologie
  - <1% van borstkanker
  - Bij postmenopauzale vrouwen, gemiddeld 70 jaar
- Klinische presentatie
  - Palpabele massa
  - 20-25% met tepelvloed

Solide papillair carcinoom

- Histologie
  - Vaak meerdere omschreven, dicht op een gelegen nodi
    - Soms omliggend dens fibreus stroma of incompleet kapsel
  - De nodi zijn vaak solide, met centraal slanke bindweefselseptae met vaten
    - Soms extracellulair slijm
  - Kenmerken epitheelcellen
    - Polygonale, spoelvormige of plasmacytoide cellen
    - Mogelijk fijn granulair cytoplasma, soms intracytoplasmatische slijmvacuolen
    - Lage/intermediaire kerngraad
  - Myoepitheel
    - >70% perifeer afwezig
    - Centraal afwezig
  - Weinig mitosen

Solide papillair carcinoom

- Invasief of niet?
  - Solide papillair carcinoom in situ (niet invasief)
    - Afgeronde nodi, met of zonder myoepitheel
  - Solide papillair carcinoom met daarnaast een conventioneel invasief carcinoom
    - Vaak mucineus carcinoom
    - Indien slijmmeren met daarin drijvende tumorcellen classificeren als mucineus carcinoom
    - Vaak neuroendocriene differentiatie
    - Vaak lage/intermediaire graad
  - Invasief solide papillair carcinoom (zeldzaam)
    - Predominant “solide papillair carcinoom” patroon met kenmerken van invasieve groei
    - Geografisch “puzzelstuk” patroon met irregulaire randen
    - Desmoplastisch stroma, ventinvasie en vaatinvasie kunnen hierbij voorkomen
    - Vaak duidelijk invasief

Solide papillair carcinoom

- Diagnostische dilemma's
  - Invasief?
  - Onderscheid UDH
- Immuunhistochemie

  >50% neuroendocriene differentiatie (synaptophysine en chromogranine positief)

	p63/p40	CK5	ER
Myoepitheel perifeer	Afwezig >70%		
Myoepitheel centraal	Afwezig		
Centraal epitheel	-	-	+ (sterk)

Solide papillair carcinoom

- Klinische consequenties
  - Solide papillair carcinoom heeft goede prognose (met en zonder invasieve component)
  - Indien uitgesproken invasie ontbreekt
    - Stageren als Tis
    - Eventueel opmerking: mate van onzekerheid met betrekking tot gedrag
  - Solide papillair carcinoom met conventioneel invasief carcinoom
    - Conventioneel invasief carcinoom bepaalt prognose
    - Stageren volgens grootte, graad en receptorstatus invasieve component
  - Invasief solide papillair carcinoom
    - Prognose onduidelijk
  - Bij biopt
    - Sentinel node overwegen i.v.m. associatie invasief carcinoom
    - Bij invasieve component hormoontherapie overwegen

Diagnostische kenmerken

Omkapseld papillair carcinoom

- Meestal solitair
- Vaak cysteus, maar kan solide zijn
- Vaak een goed gevormd compleet fibreus kapsel
- Duidelijke, slanke bindweefselkernen
- Epitheelcellen als DCIS graad 1, vaak cilindrische celen

- Geen opvallende kernpalissadering
- Soms associatie met invasieve component (vaak NST)

Solide papillair carcinoom

- Meestal multinodulair
- Vaak solide groei
- Vaak geen kapsel, soms een incompleet fibreus kapsel
- Onopvallende bindweefselkernen
- Epitheelcellen met neuroendocriene differentiatie >50%) of slijmvorming. Soms spoelvormige cellen/streaming
- Focale of diffuse kernpalissadering
- Vaker associatie invasief carcinoom (mucineus carcinoom of neuroendocriene kenmerken)

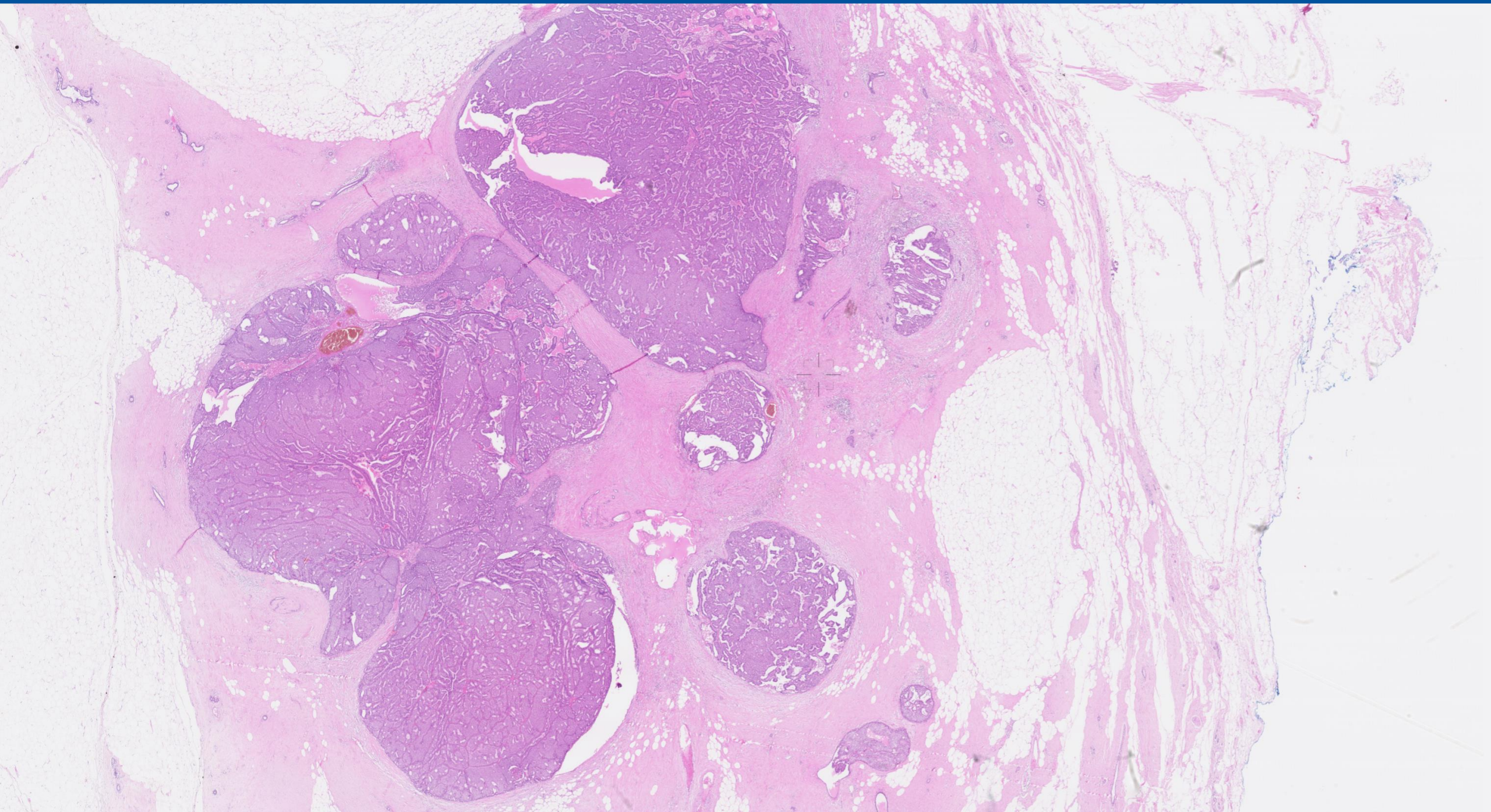

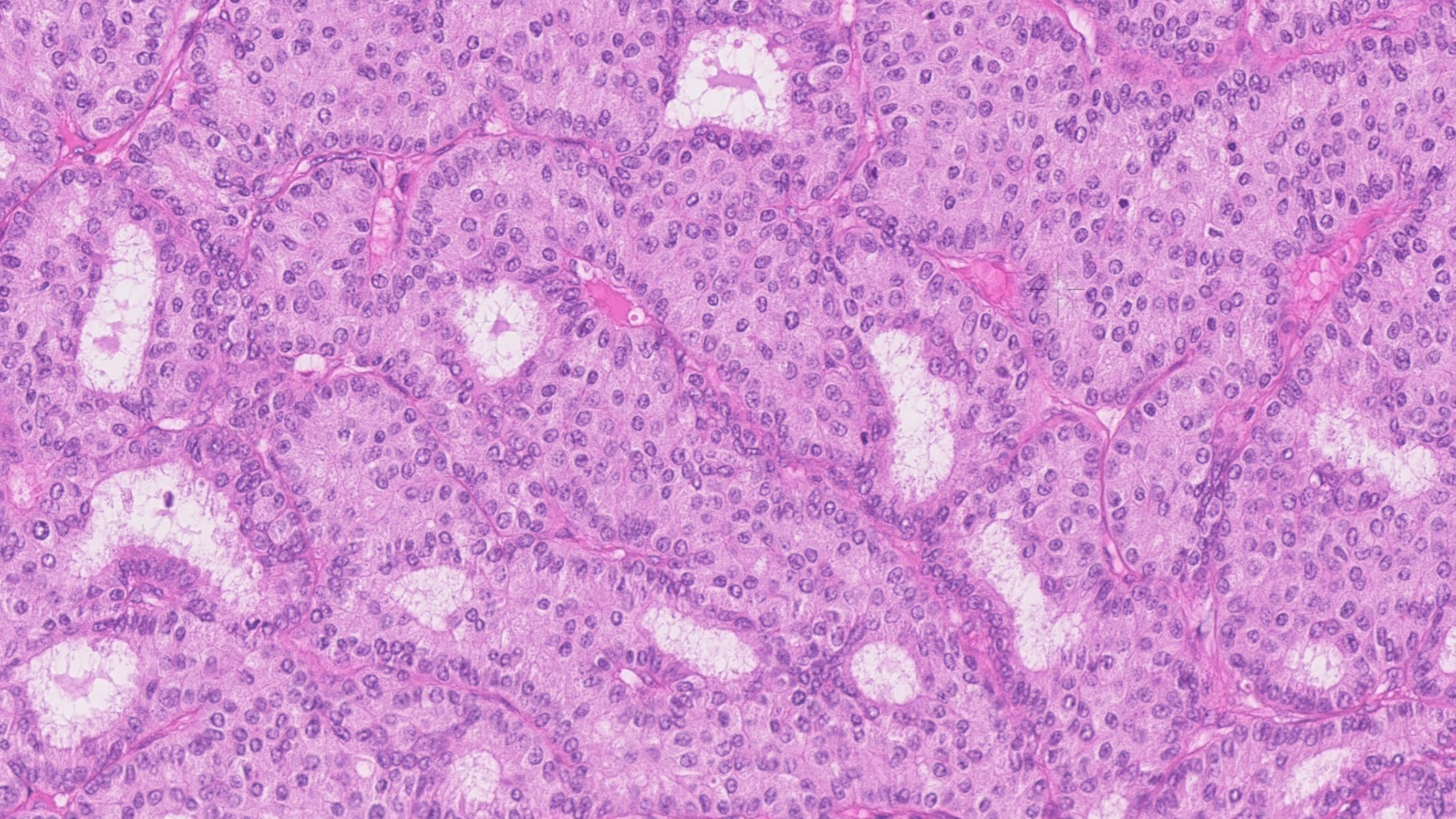

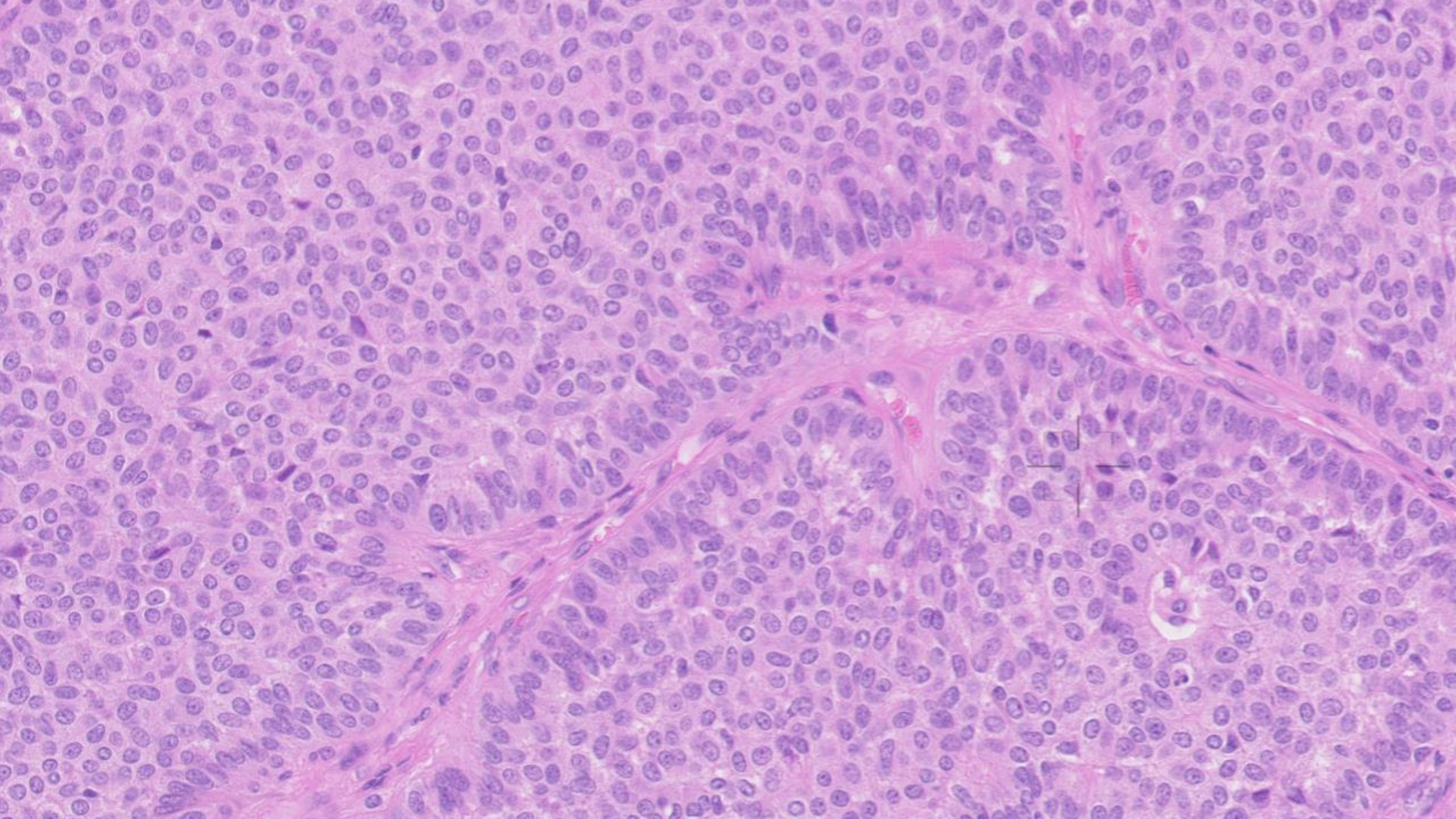

HE

calponine

p63

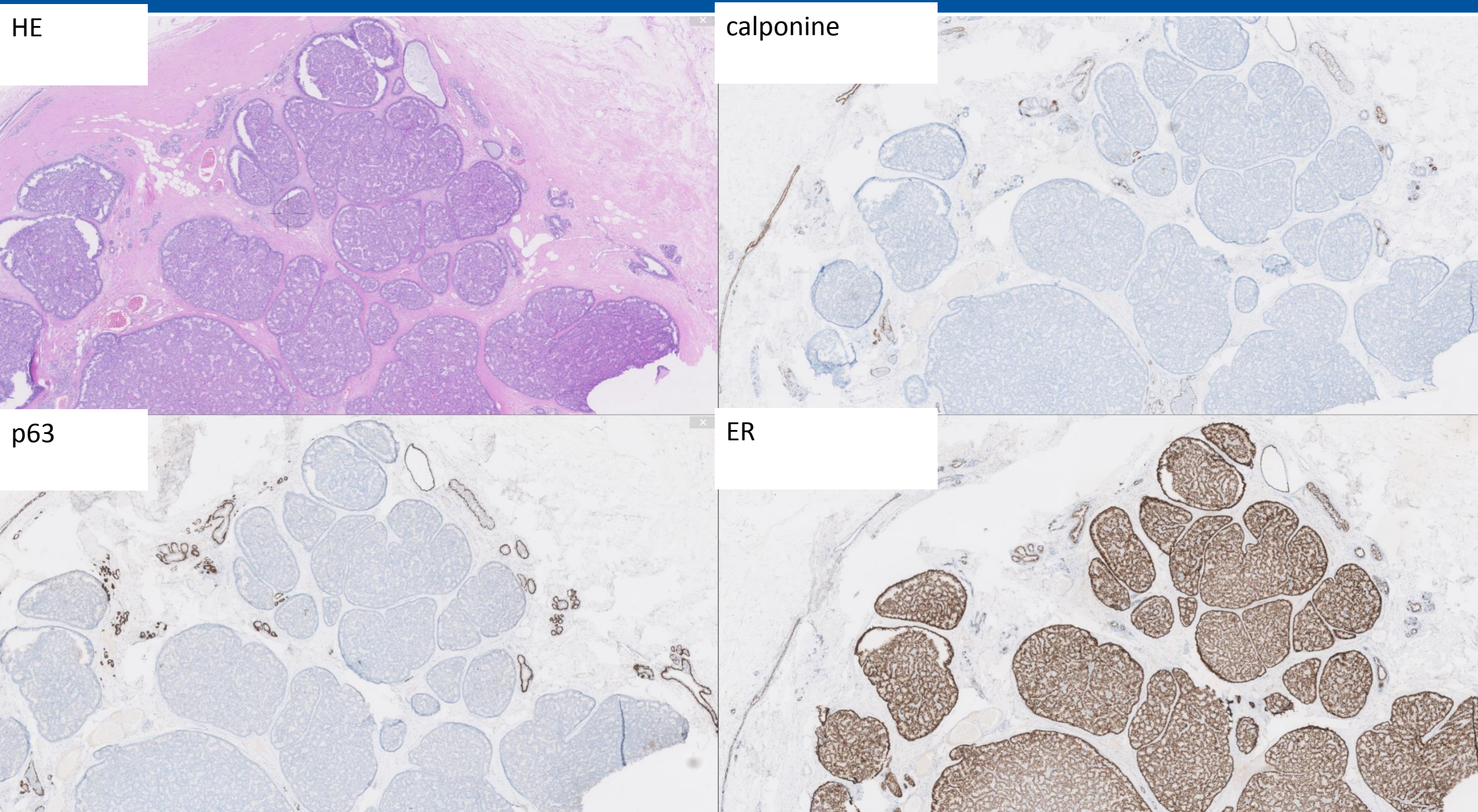
HE
calponine
p63
ER

Invasief papillair carcinoom

- Definitie
  - >90% papillair groeiwijze
  - Andere varianten van papillair carcinoom uitgesloten
  - Invasief micro papillair carcinoom excluderen
- Epidemiologie
  - Zeldzaam
- Histologie
  - Overtuigende invasie
  - Desmoplasie
  - Kan lijken op een DCIS, echter per definitie zonder myoepitheel

Invasief papillair carcinoom

- Diagnostische dilemma's
  - Onderscheid metastase papillaire tumor (schildklier, ovarium etc)
- Immuunhistochemie

	p63/p40	CK5	ER
Myoepitheel perifeer	Afwezig		
Myoepitheel centraal	Afwezig		
Centraal epitheel	-	-	+/-

- Klinische consequenties
  - Als invasief carcinoom graderen

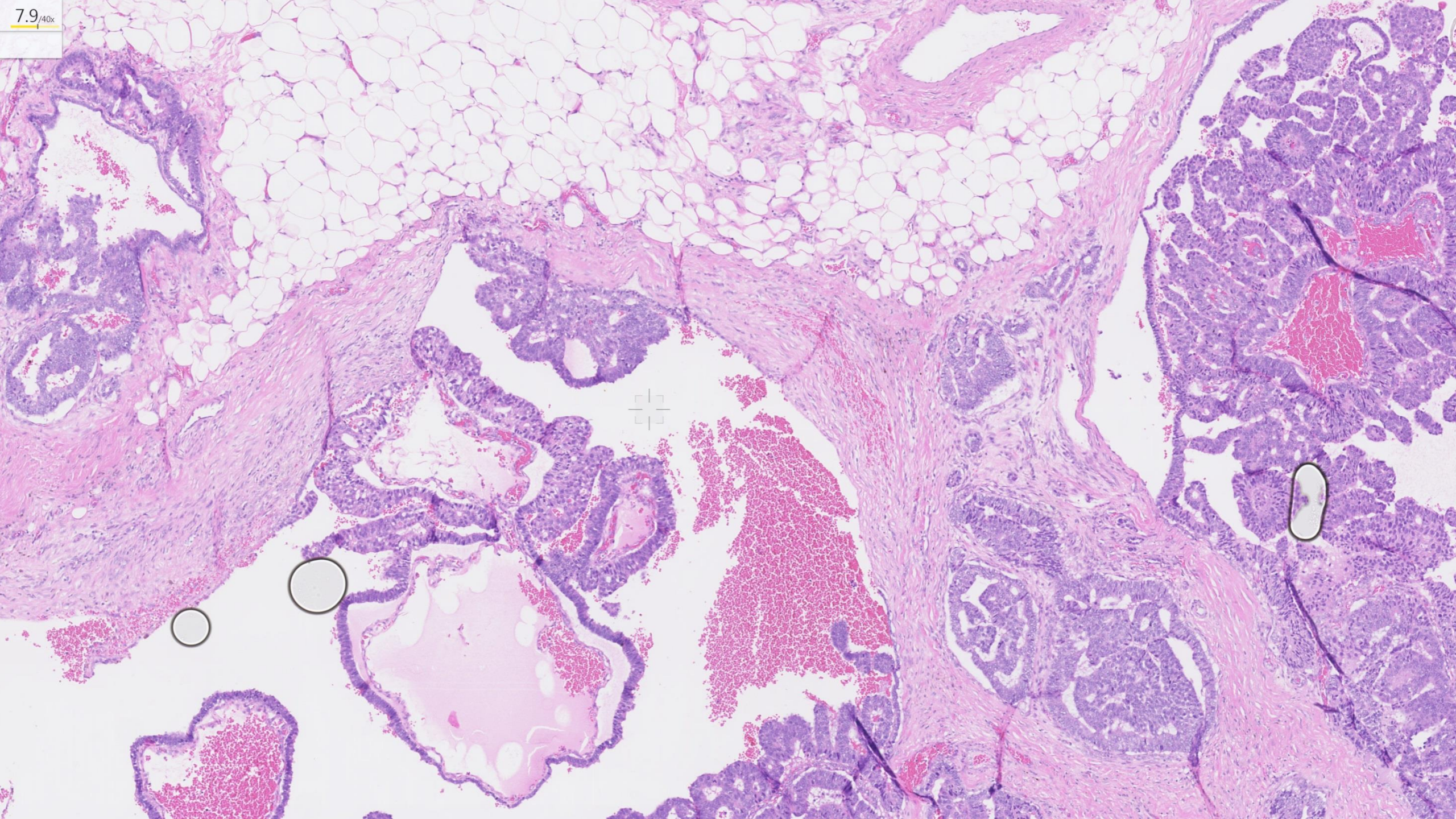
7.9/40x

(invasief) micropapillair carcinoom

- Definitie
  - Tumor bestande uit kleine, holle (op morula gelijkende) clusters tumorcellen omgeven door een optisch lege ruimte. Opvallende omgekeerde polariteit (inside out groeipatroon) met apicale kant van de cel richting het stroma
- Histologie
  - Geen fibrovasculaire kern in tumorgroepjes
  - Cellen met eosinofiel, dens of granulair cytoplasma, soms apocrien
  - Vaak graad 2-3
  - ER meestal positief (25-100% positief), Her2 meestal negatief (<30% positief)
  - MUC1/EMA kleurt apicale kant van cellen aan
- Klinische consequenties
  - Vaak lymfangioinvasie en lymfkliermetastasen

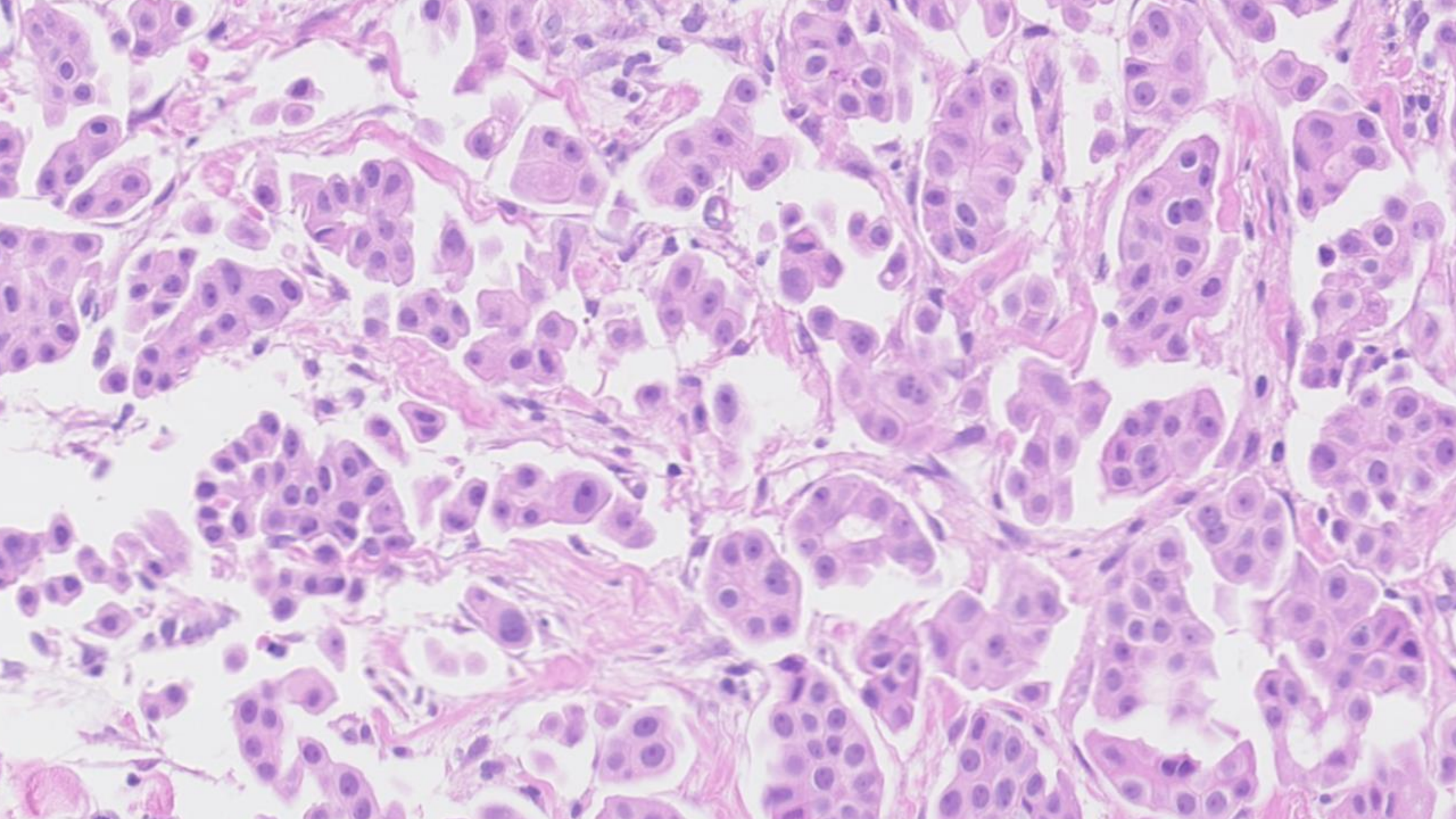

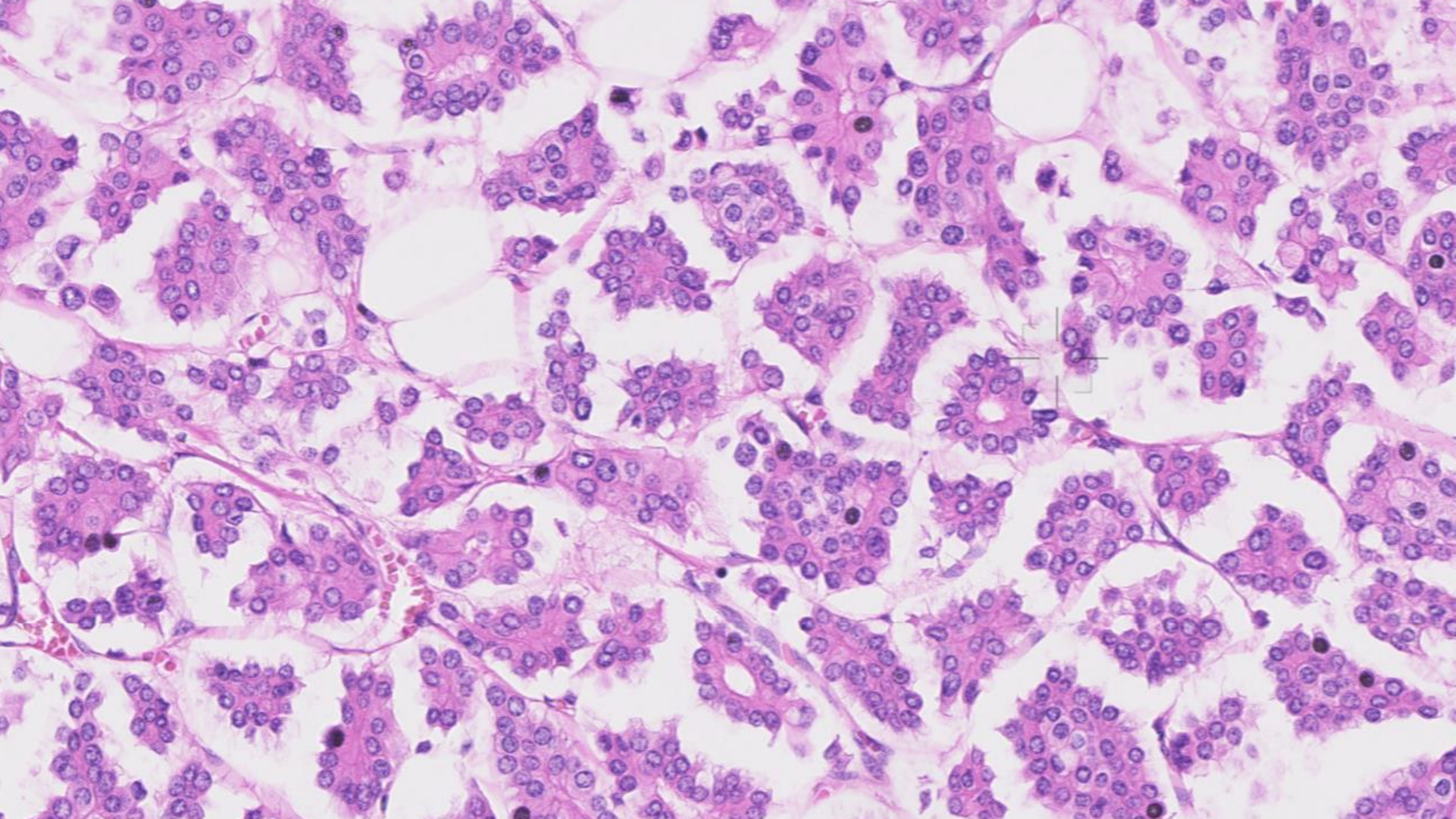

Bijzondere varianten papillair carcinoom

- Mamma tumor lijkend op tall cell variant van het papillair schildkliercarcinoom
  - Hoog cilindrische cellen in nesten, papillae en follikel gelijkende structuren met omgekeerde polariteit
  - Kerngroeven, matglaskernen, nucleaire pseudo-inclusies en psammomabodies
  - ER/PR negatief
- Apocriene variant van het omkapseld papillair carcinoom

Papillaire laesies in een naaldbiopt

- Bij verdenking op een papillair carcinoom op een naaldbiopt
  - Voorkeur voor een in situ laesie uitspreken, behalve als duidelijke invasie gezien wordt
  - Correlatie met beeldvorming
  - Rekening houden met associatie met invasief carcinoom
  - Sentinel node overwegen

Bronnen

- **Diagnostic challenges** in **papillary lesions** of **the breast**.Rakha EA, Ellis IO.Pathology. 2018 Jan;50(1):100-110. doi: 10.1016/j.pathol.2017.10.005. Epub 2017 Nov 26. Review.PMID: 29179906
- **Papillary Lesions** of **the Breast**: An **Update**.Wei S.Arch Pathol Lab Med. 2016 Jul;140(7):628-43. doi: 10.5858/arpa.2015-0092-RA. Review.PMID: 27362568
- **Papillary lesions** of **the breast**: **selected** diagnostic and management issues.Collins LC, Schnitt SJ.Histopathology. 2008 Jan;52(1):20-9. doi: 10.1111/j.1365-2559.2007.02898.x. Review.PMID: 18171414