Programma, deel II

Presentatie

- Scleroserende adenosis
  adenosis tumor
- Complex scleroserende laesie/ radial scar
- Microglandulaire adenosis
- Scleroserende lobulaire hyperplasie
- Laaggradig invasief ductaal carcinoom
  tubulair carcinoom
  laaggradig adenosquameus carcinoom

Coupesessie

Scleroserende laesies

20 maart 2019

Celien Vreuls

Disclosure belangen spreker

Geen (potentiële) belangenverstrengeling

Scleroserende adenosis - karakteristieken

- Ontstaat in bestaande terminal ductulo-lobulaire units
- Vermenigvuldiging en verlenging van ducten in het centrum van een lobule
- Sclerosis ontstaat doordat myoepitheliale cellen basaalmembraan eiwitten afzetten, welke de glandulaire structuren comprimeren

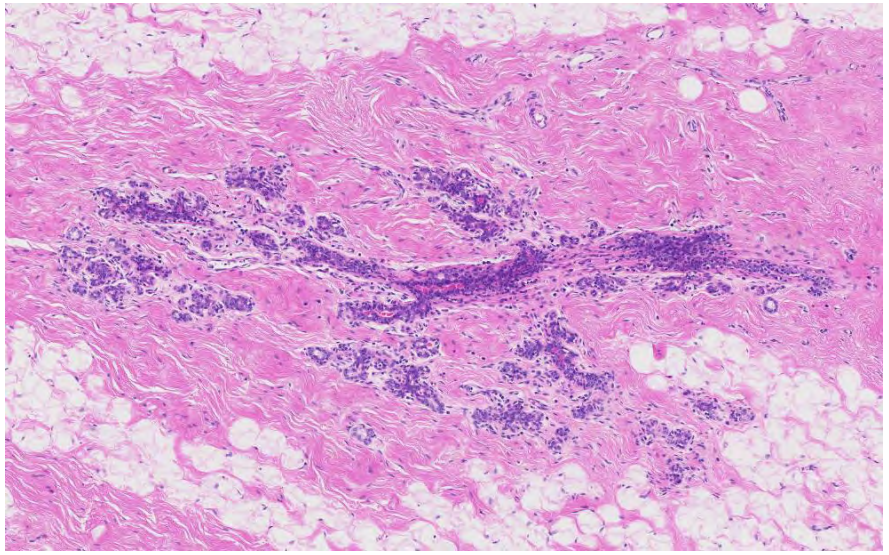

Scleroserende adenosis – karakteristieken

- Komt vaak voor (10%), meestal in reproductieve jaren
- Verspreid microscopische foci, vaak met calcificaties
- Vaak geassocieerd met lobulaire neoplasie (LN)

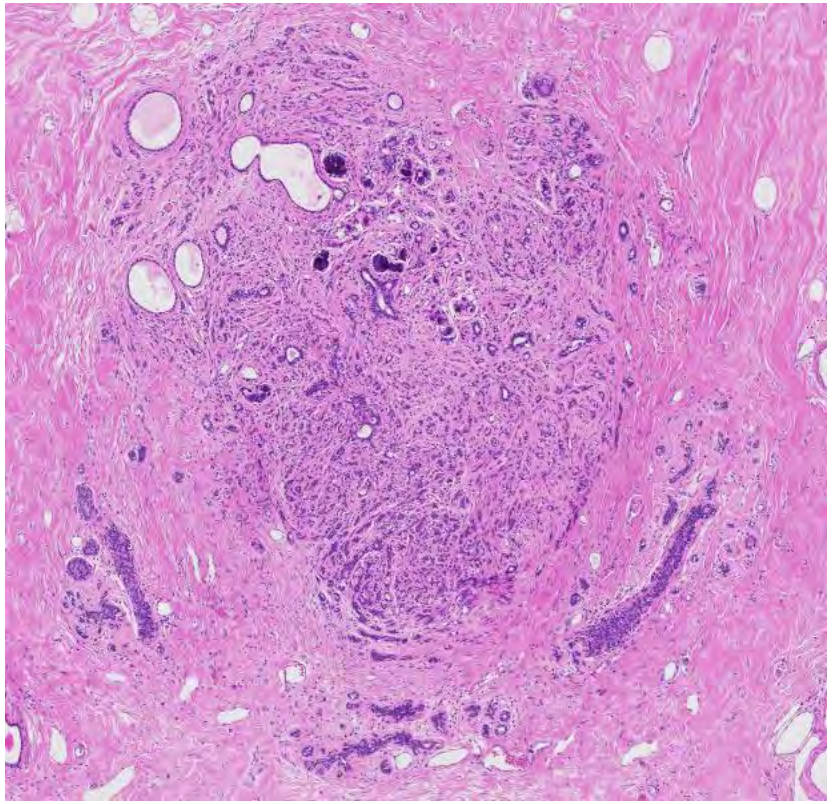

Scleroserende adenosis – histologische kenmerken

Vorm van de laesie

- Gladde contour
- Rond(ovale) nodule met compact gelegen glandulaire structuren
- Depositie basaal membraan

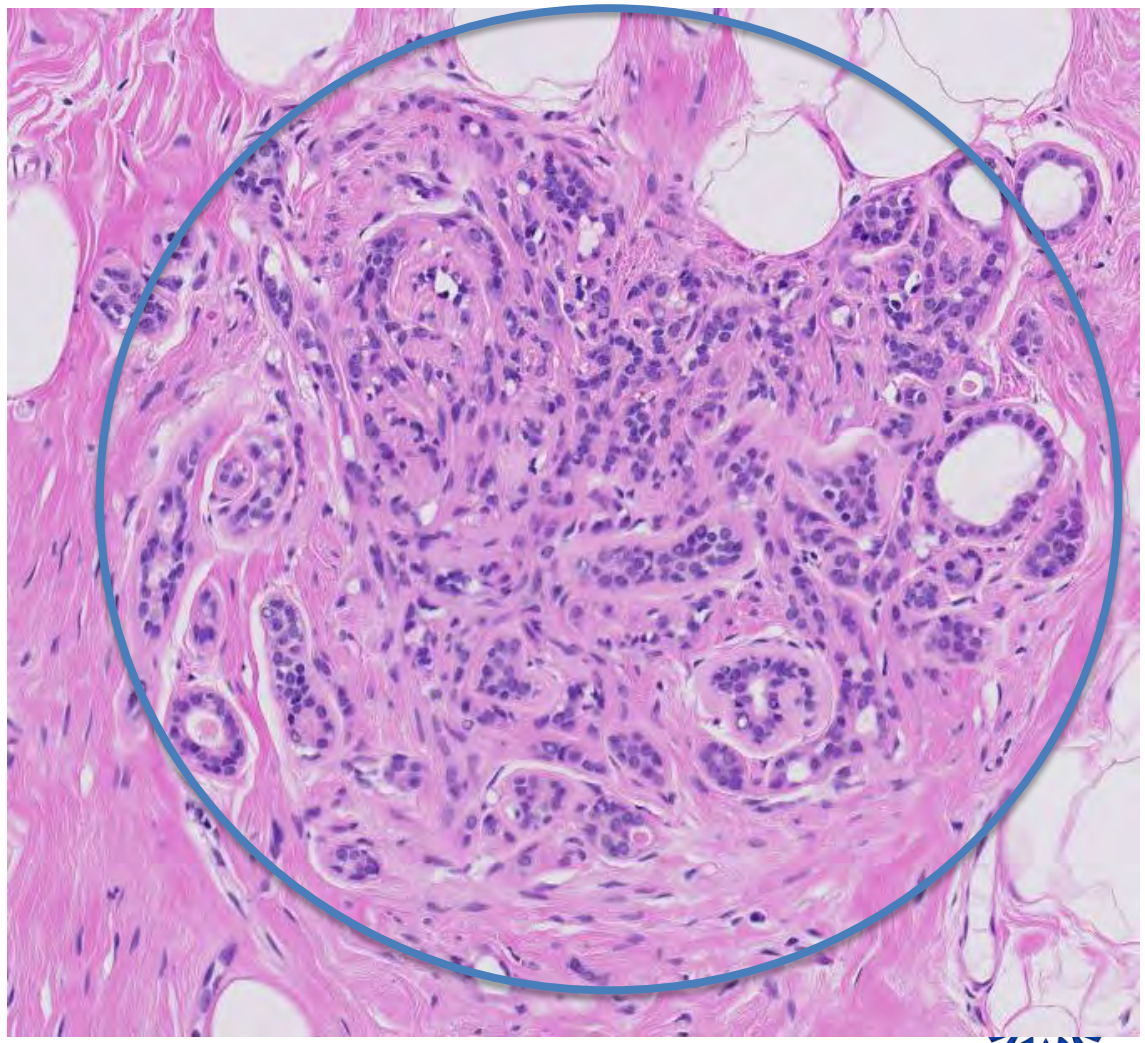

Scleroserende adenosis – histologische kenmerken

Vorm van de laesie

- Atrofie van het omgevende stroma

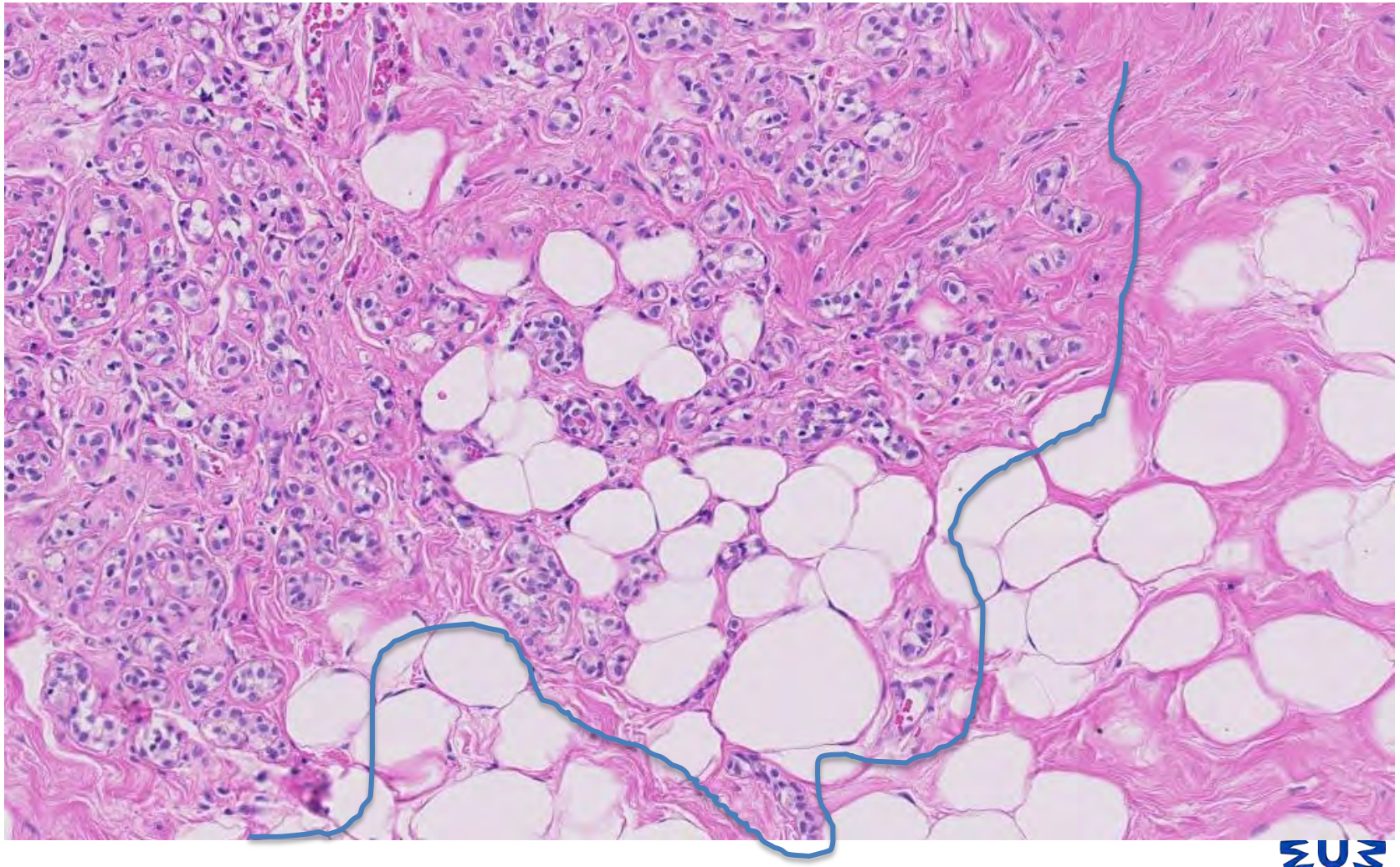

Scleroserende adenosis – histologische kenmerken

Structuur van de laesie

- Compacte collectie van glandulaire structuren met een karakteristieke interne structuur

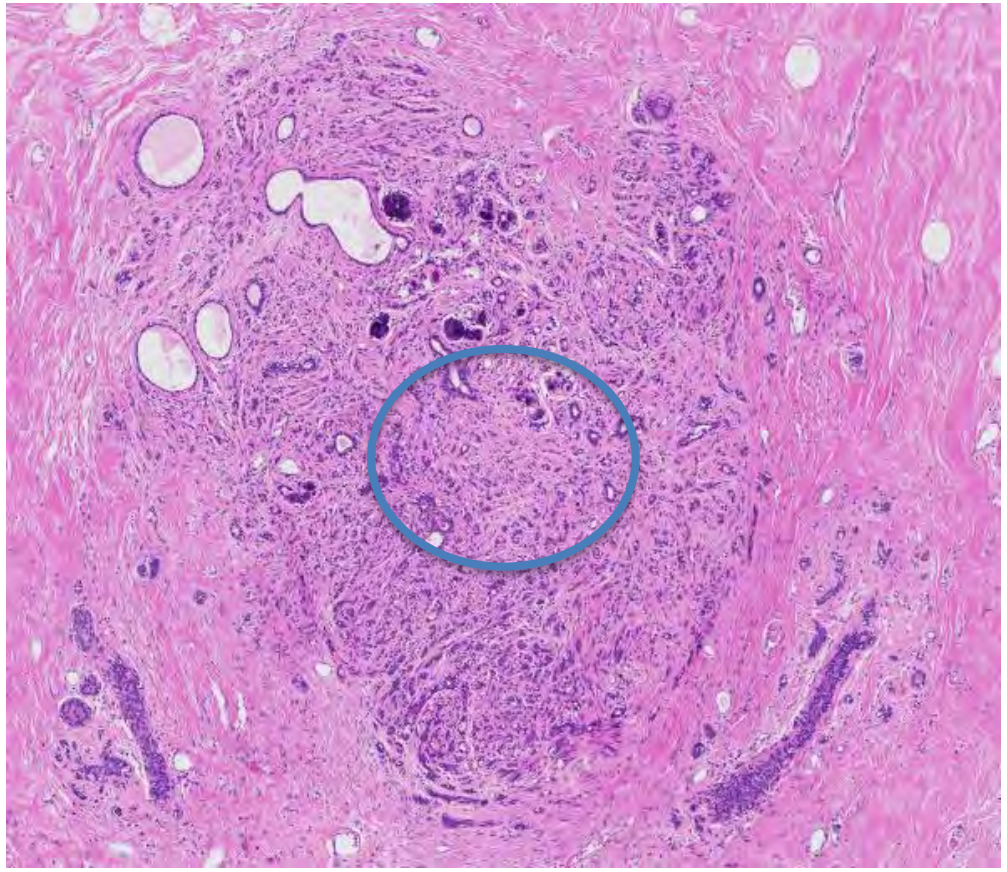

Scleroserende adenosis – histologische kenmerken

Structuur van de laesie

- Proliferatieve cellen bestaan uit 2 celtypes
- Depositie extracellulaire matrix
- Regelmatig patroon glandulaire structuren – collagene bundels - ECM

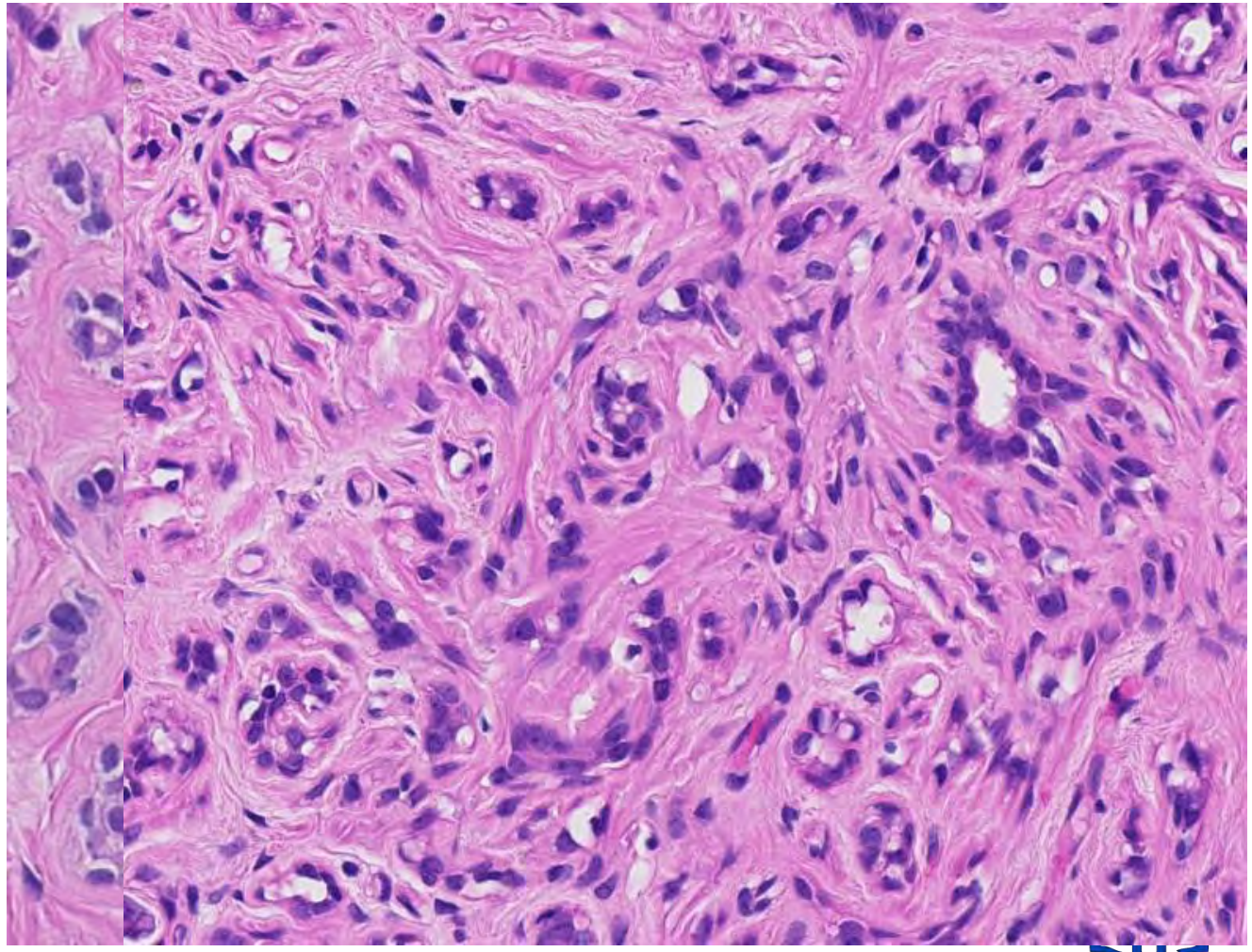

Scleroserende adenosis – histologische kenmerken

Structuur van de laesie

- Glandulaire structuren in de periferie minst aangedaan

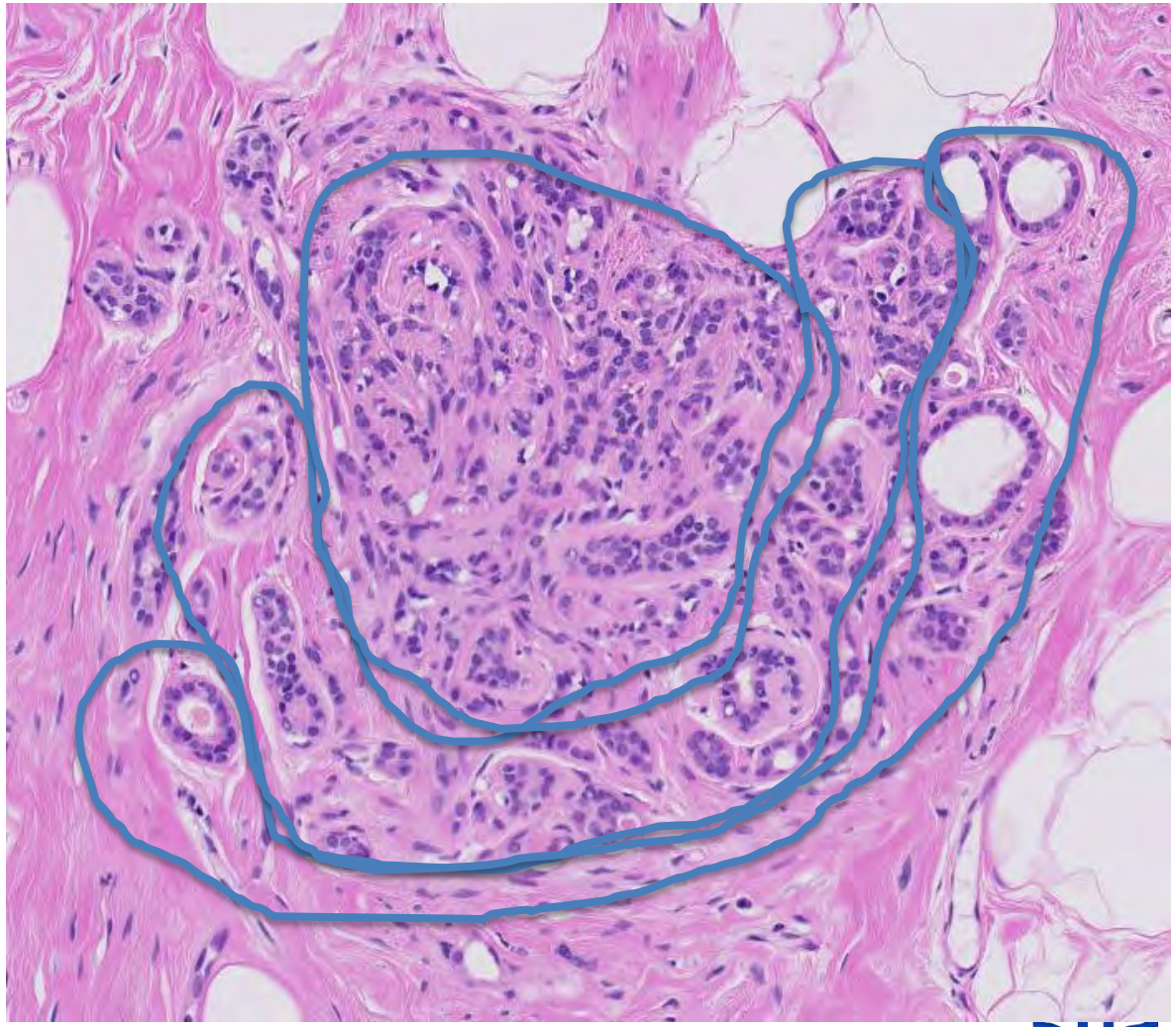

Scleroserende adenosis – histologische kenmerken

Structuur van de laesie

- Luminale cellen verdwijnen en myo-epitheliale cellen gaan overheersen

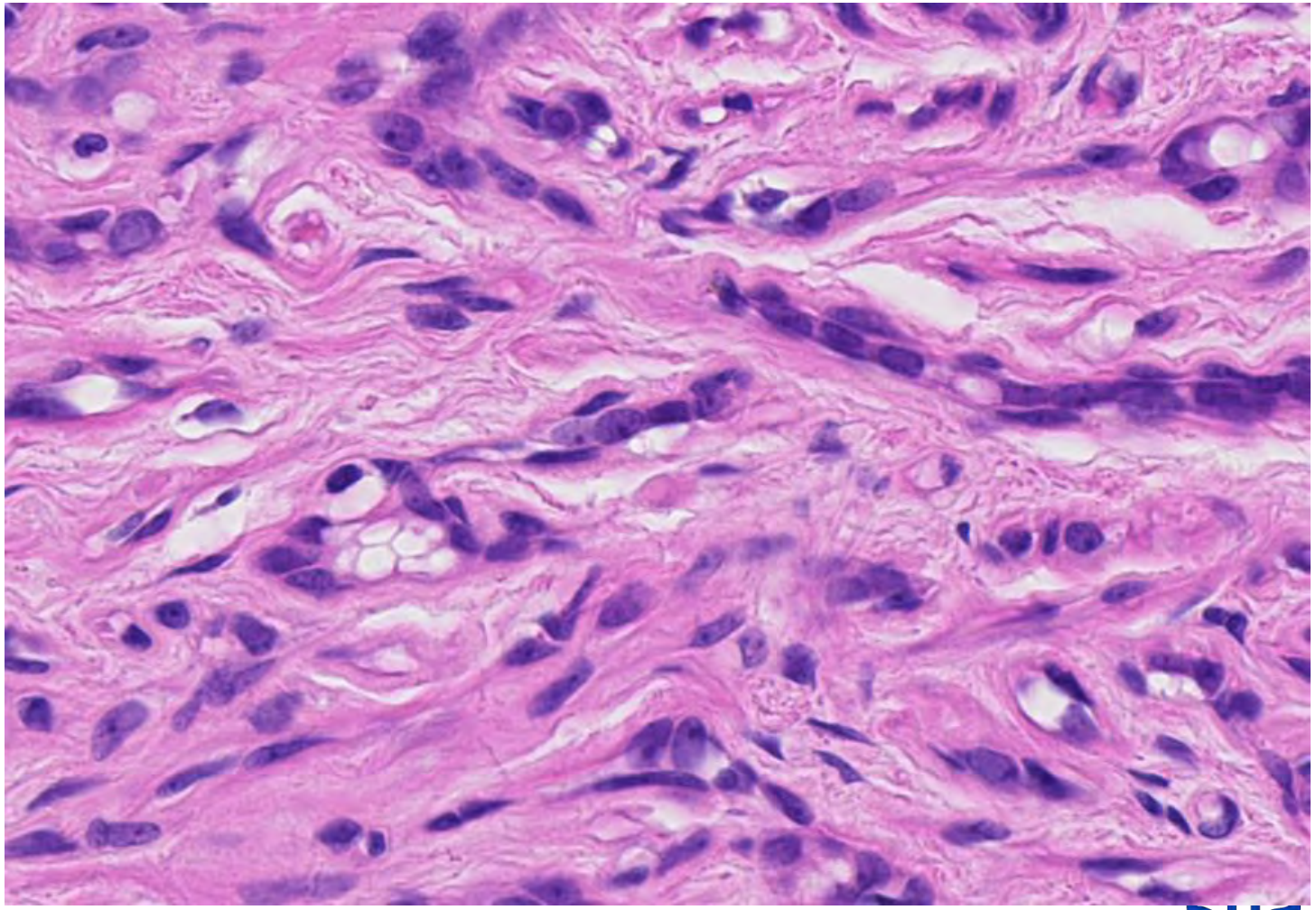

Scleroserende adenosis – histologische kenmerken

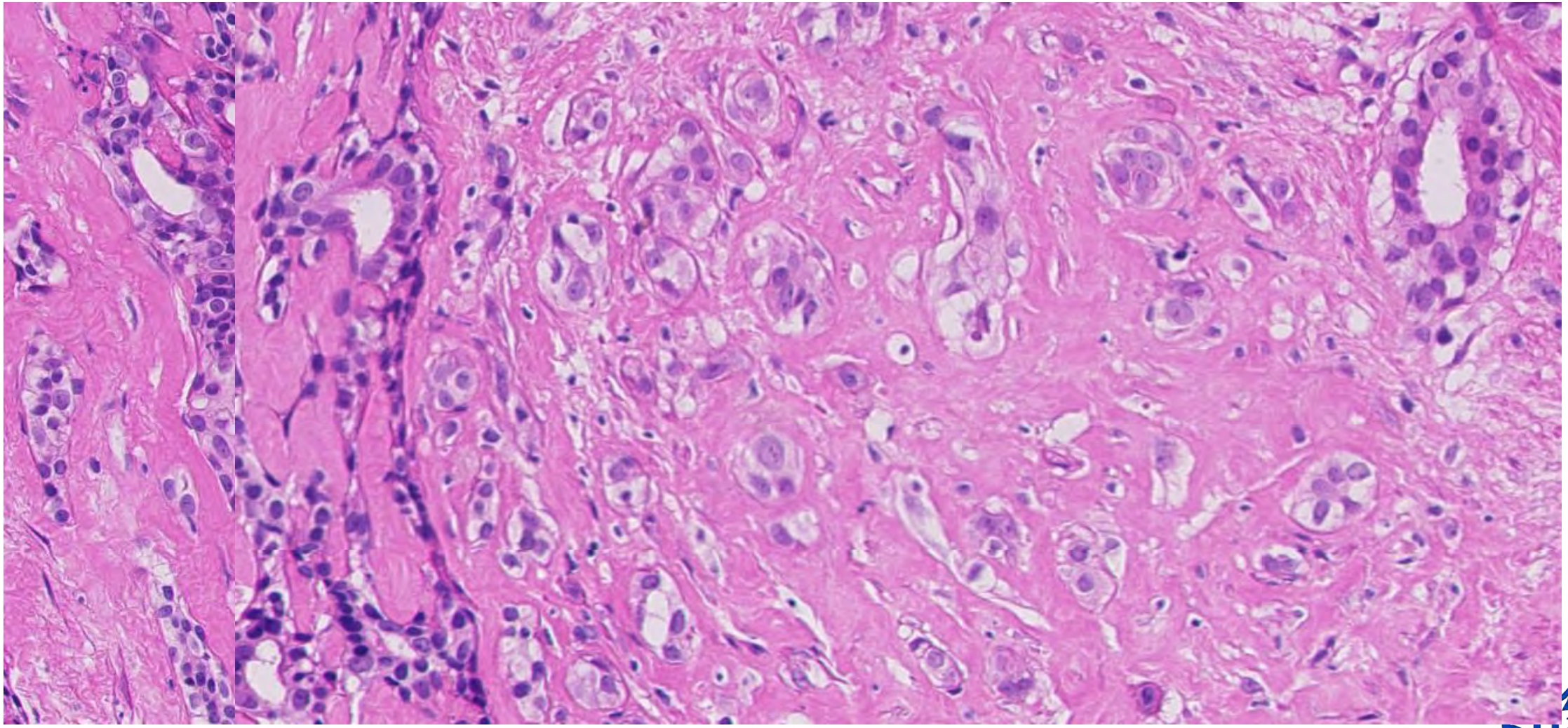

Scleroserende adenosis – lobulaire neoplasie

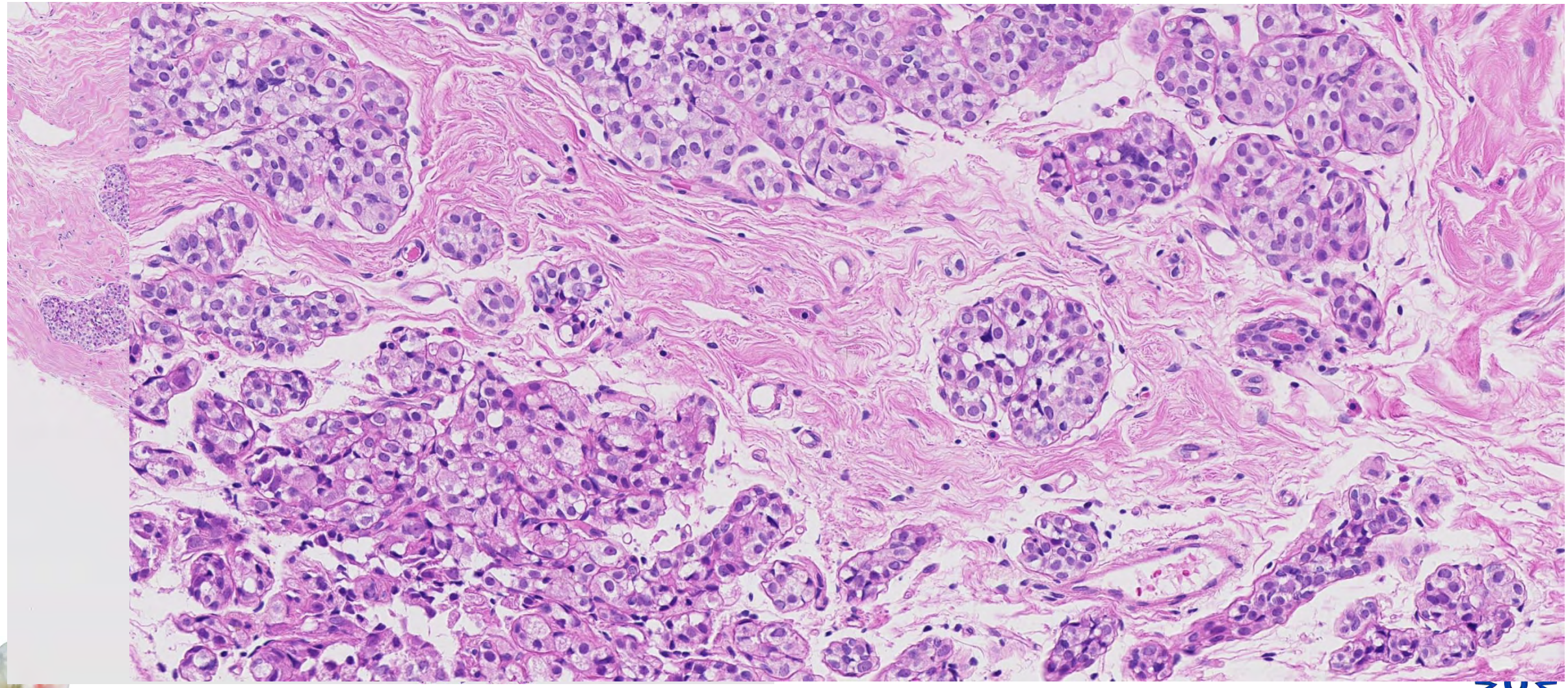

Scleroserende adenosis – histologische kenmerken

Samenvatting

- Glad begrensde, rond (ovale), compacte aggregaten van glandulaire structuren
- Gecomprimeerde centrale glandulaire structuren, waarbij rondom meer bewaarde architectuur
- ‘regelmatige’ relatie tussen glandulaire structuren en stroma

Klinische consequenties

Type eenduidig benigne laesie (s)

- ☐ fibroadenoom
- ☐ tubulair adenoom
- ☐ pleiomorf adenoom
- ☐ benigne ductale hyperplasie
- ☐ fibro-cysteuze veranderingen
- ☐ scleroserende lobulaire hyperplasie
- ☐ gescleroseerd fibroadenoom
- ☐ pseudoangiomateuze stromahyperplasie (PASH)
- ☐ fibrose en/of sclerose
- ☐ hamartoom
- ☐ (apocriene) cyste / ductectasie
- ☐ apocriene metaplasie
- ☐ cylindercelveranderingen zonder atypie
- ☐ adenosis
- ☐ anders

Adenosis tumor/ nodulaire adenosis

Versmeltende gebieden van sclerosende adenosis

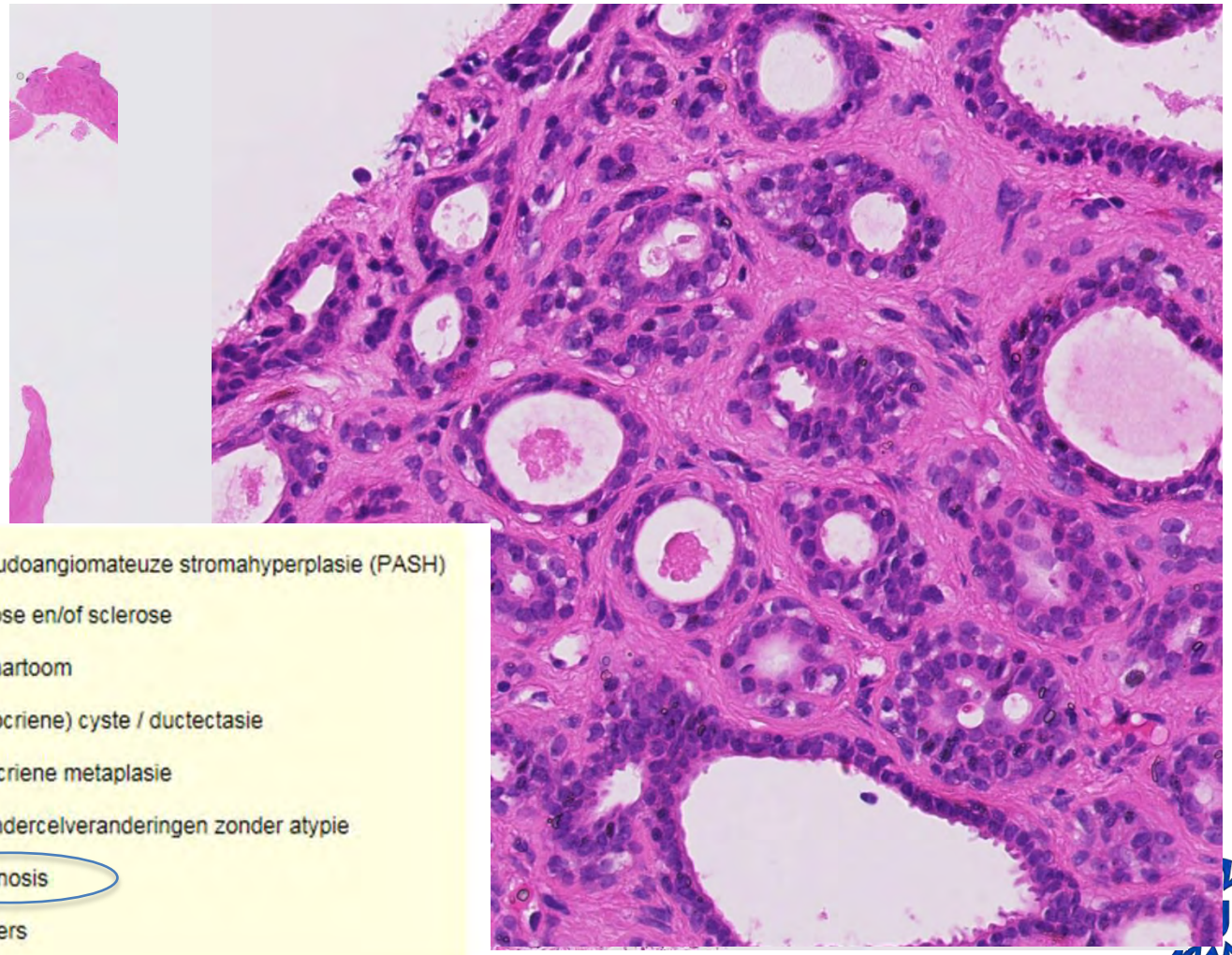

Klinische consequenties

Type eenduidig benigne laesie (s)

- ☐ fibroadenoom
- ☐ tubulair adenoom
- ☐ pleiomorf adenoom
- ☐ benigne ductale hyperplasie
- ☐ fibro-cysteuze veranderingen
- ☐ scleroserende lobulaire hyperplasie
- ☐ gescleroseerd fibroadenoom
- ☐ pseudoangiomateuze stromahyperplasie (PASH)
- ☐ fibrose en/of sclerose
- ☐ hamartoom
- ☐ (apocriene) cyste / ductectasie
- ☐ apocriene metaplasie
- ☐ cylindercelveranderingen zonder atypie
- ☐ adenosis
- ☐ anders

Scleroserende adenosis – diagnostische dilemma’s

Invasief lobulair carcinoom

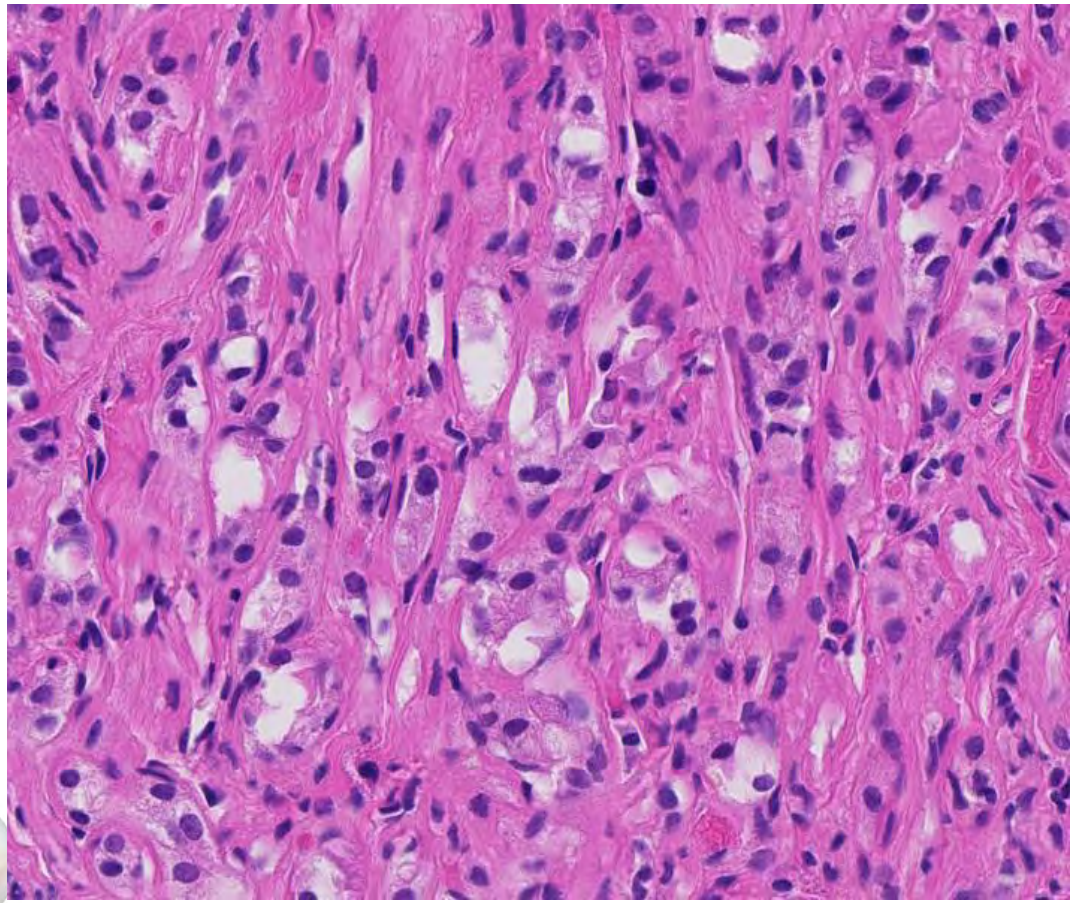

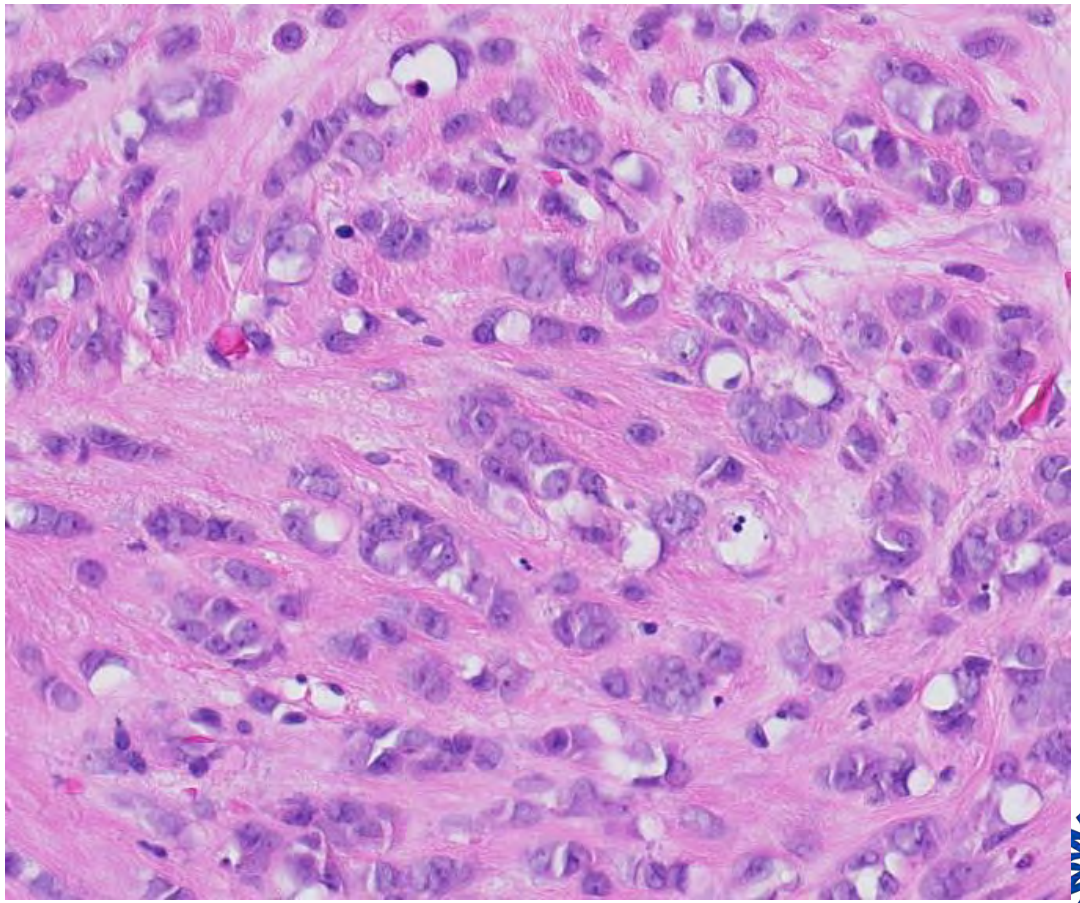

Scleroserende adenosis – diagnostische dilemma’s

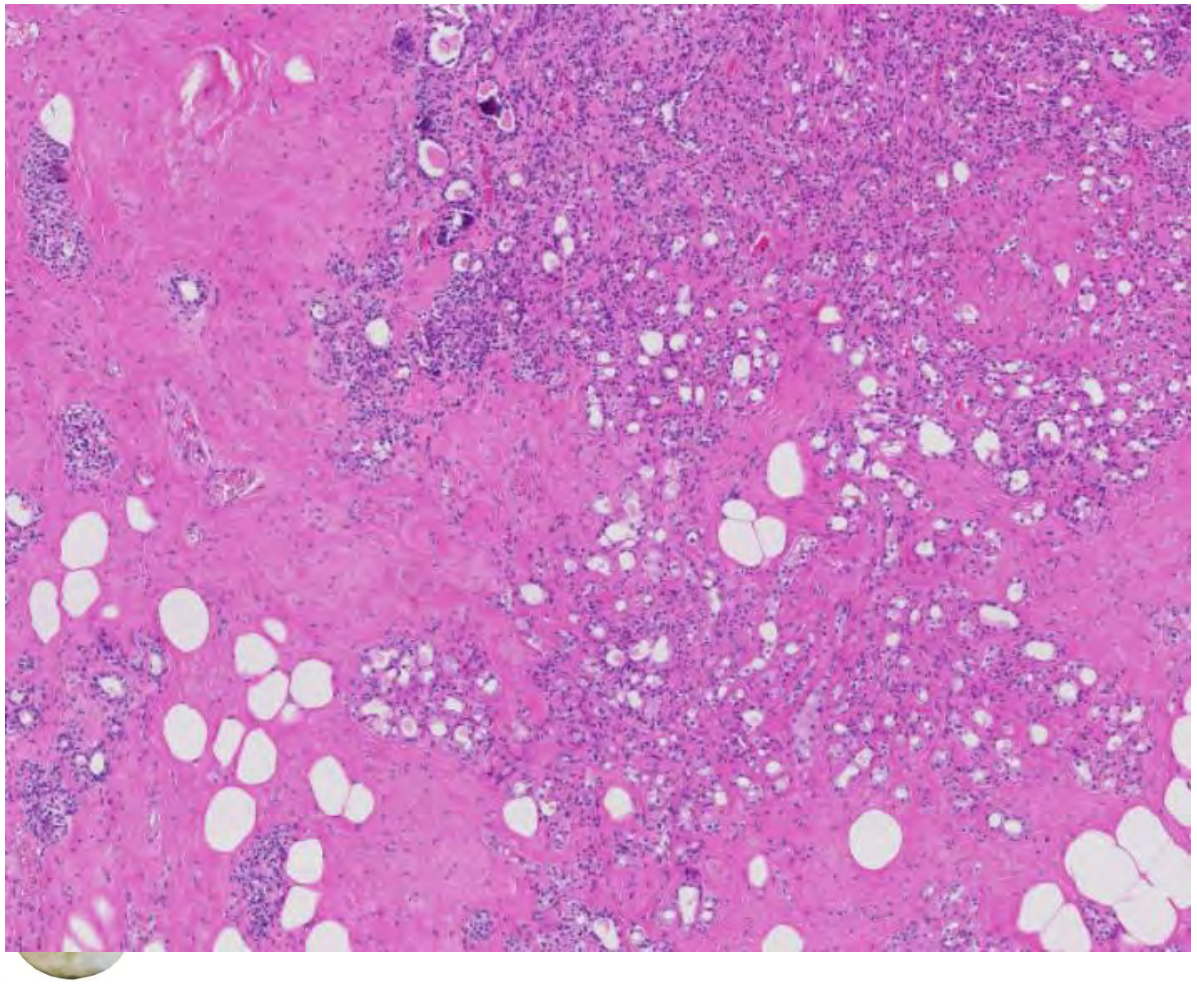

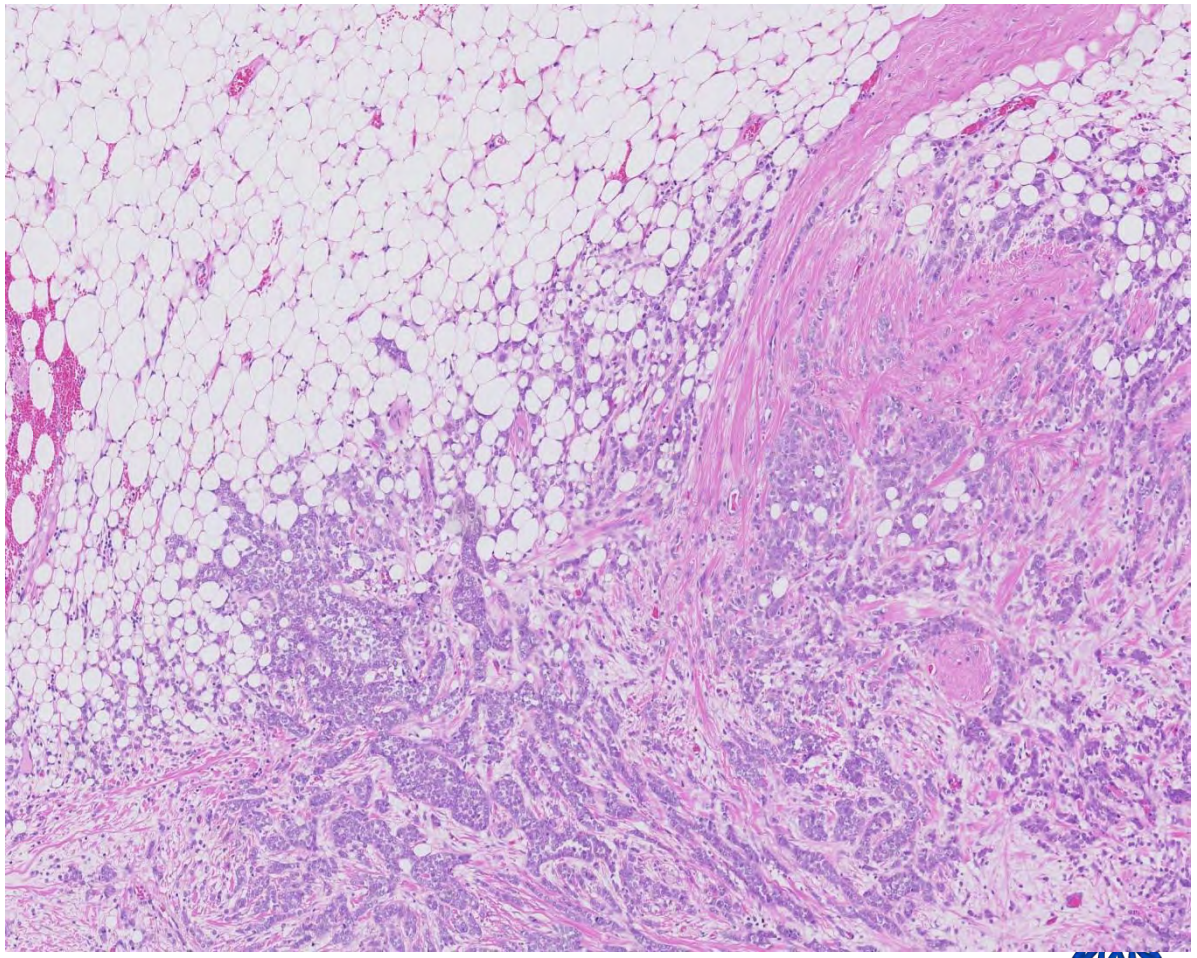

Atypische apocriene scleroserende laesie – diagnostische dilemma's

- Wisselend vergrote kern, nucleoli, ruim eosinofiel cytoplasma
- Geen proliferatie

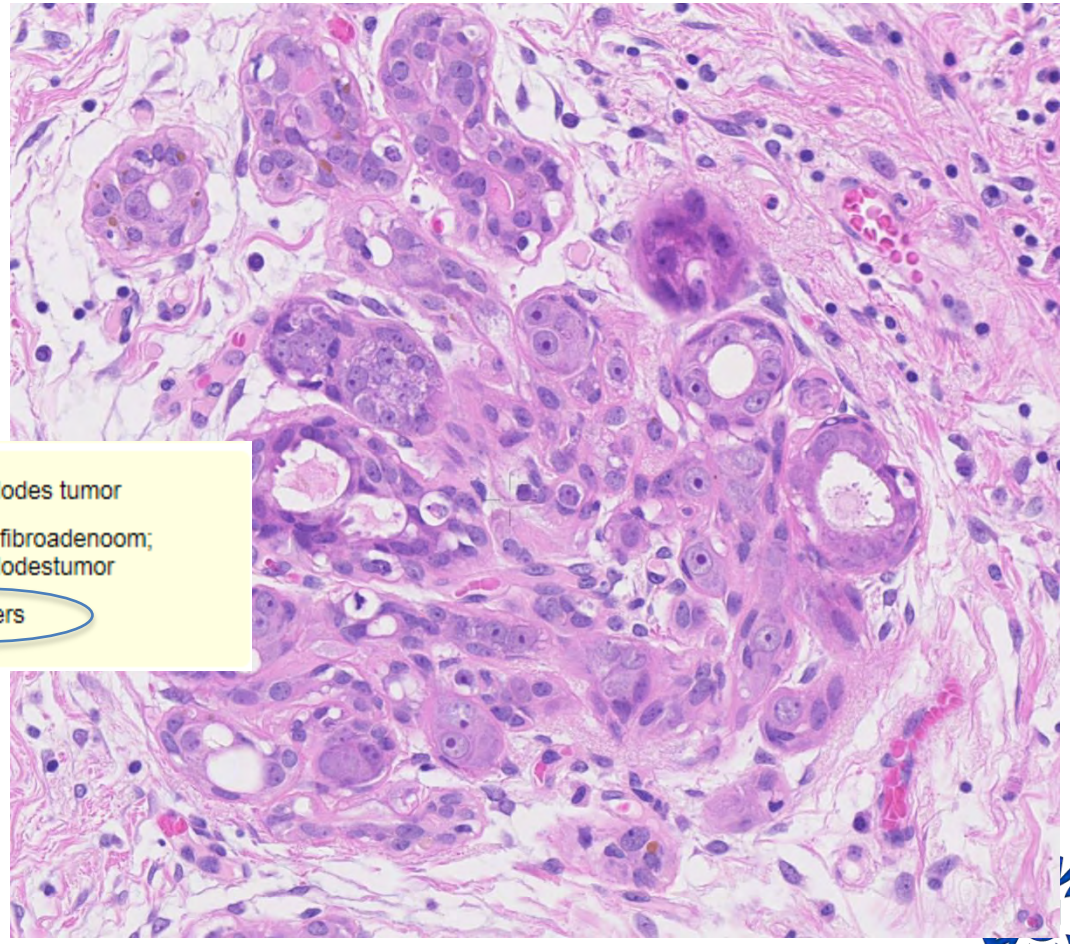

Klinische consequenties

Type niet eenduidig benigne laesie(s)

- ☐ atypische ductale hyperplasie
- ☐ intraductaal papilloom
- ☐ cylindercel laesie
- ☐ cylindercel hyperplasie
- ☐ flat epithelial atypia
- ☐ complexe scleroserende laesie (radial scar)
- ☐ phyllodes tumor
- ☐ DD: fibroadenoom; phyllodestumor
- ☐ anders

Scleroserende adenosis – diagnostische dilemma’s

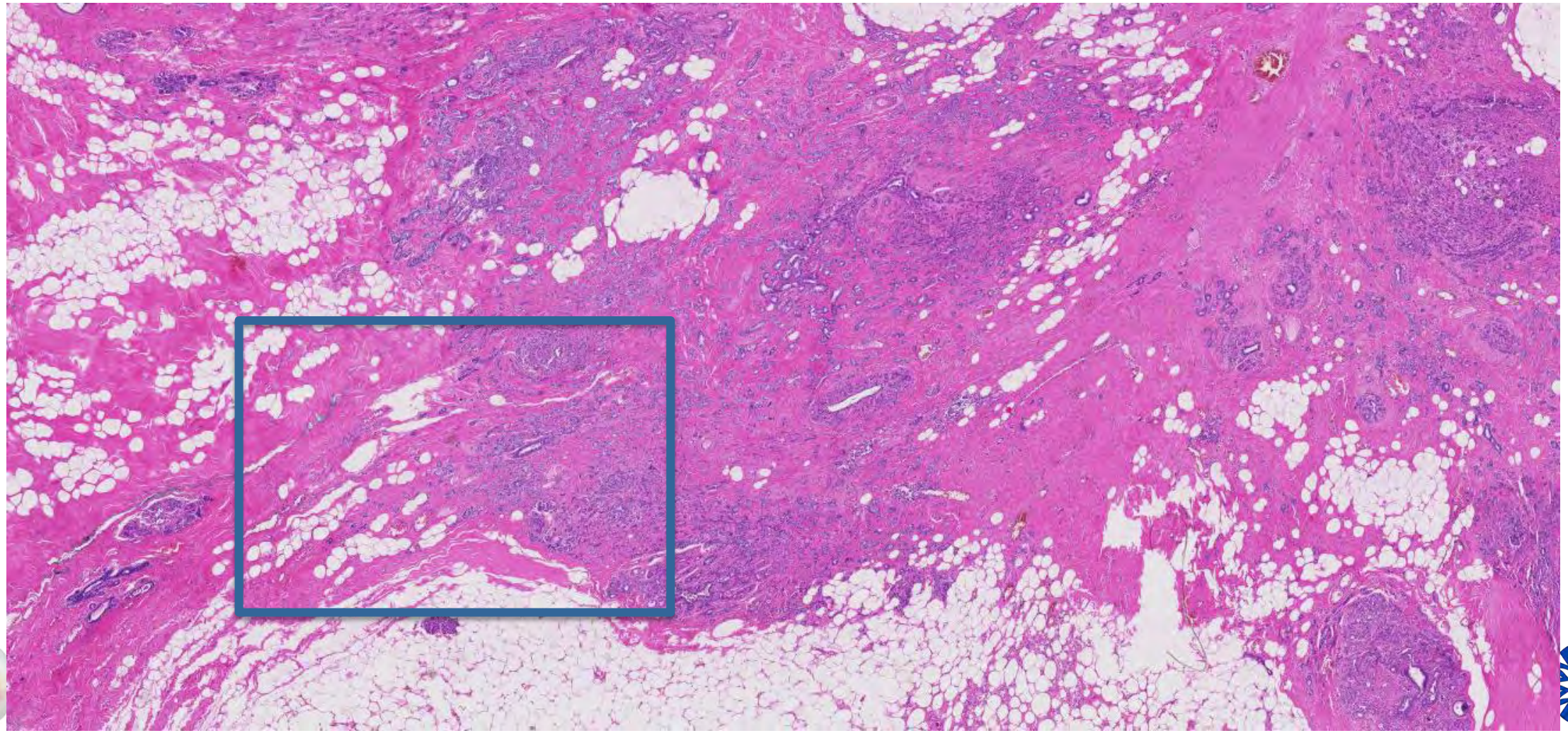

Scleroserende adenosis – diagnostische dilemma’s

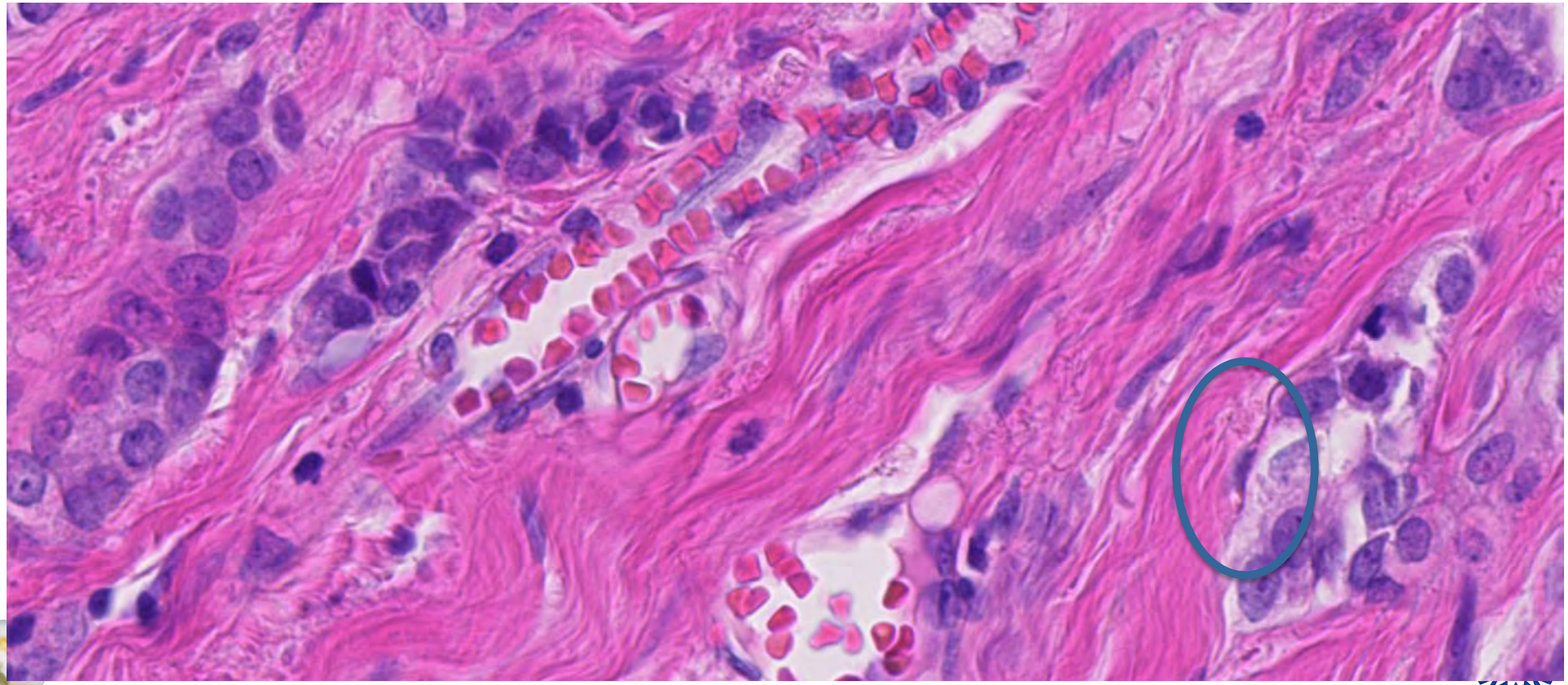

Scleroserende adenosis – diagnostische dilemma's

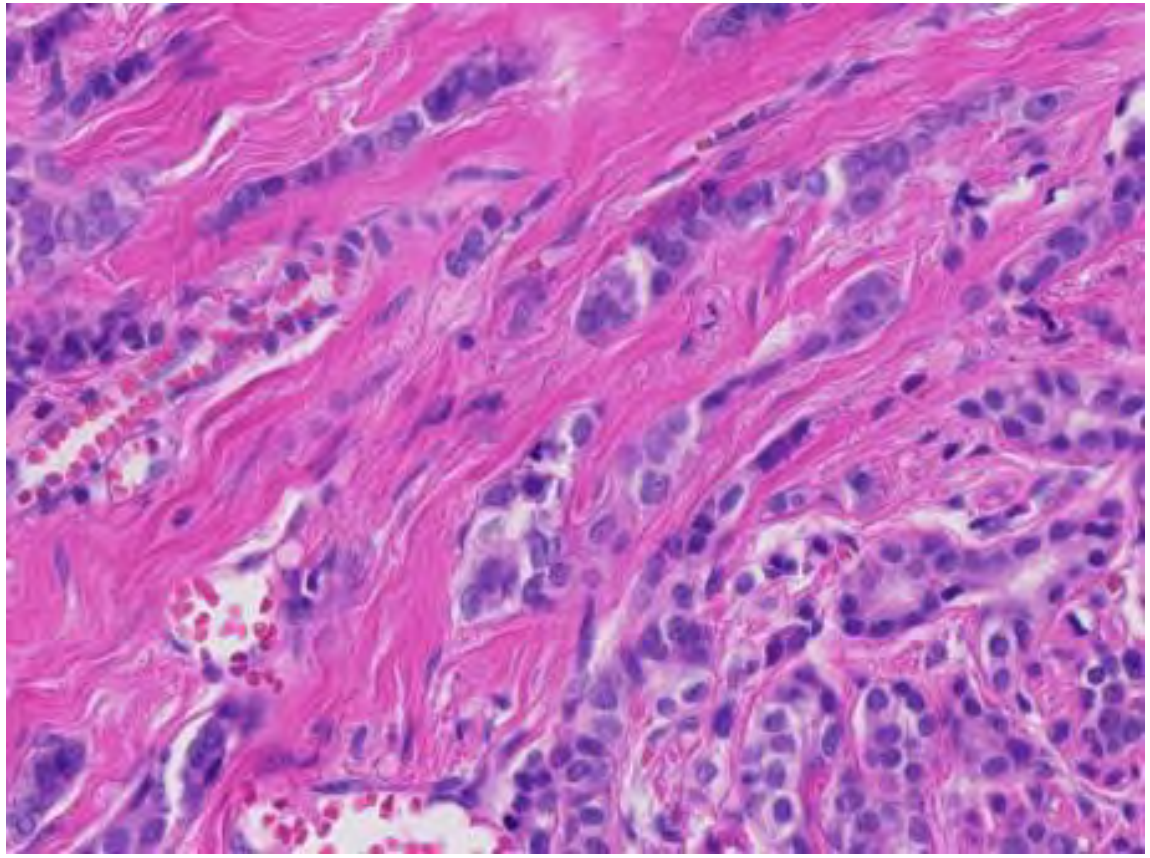

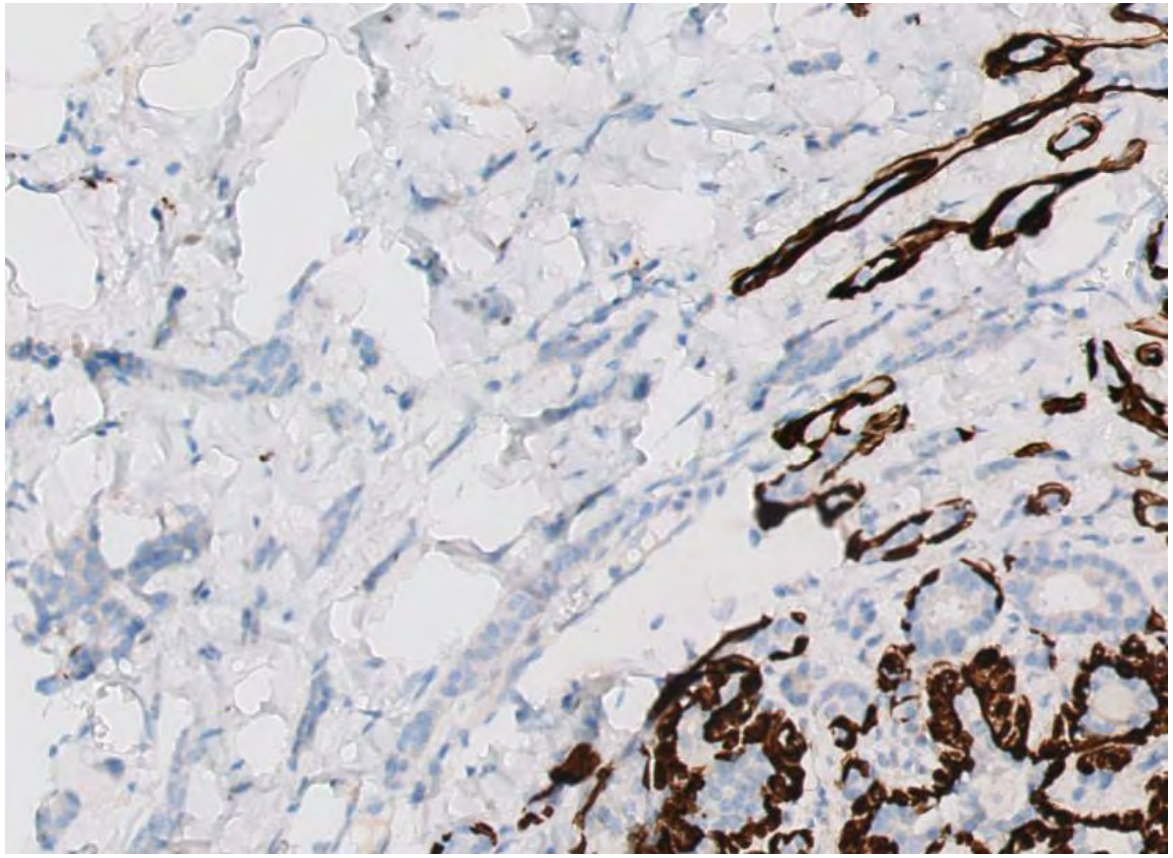

Calponine kleuring

Complex scleroserende laesie (CSL)- karakteristieken

- Etiologie onbekend
- Histologische karakteristieken doen vermoeden dat het een reparatief fenomeen is, niet bewezen
- Incidentie varieert 1.7 - 43%
- Variabel in diameter
- Maligne potentiaal onbekend

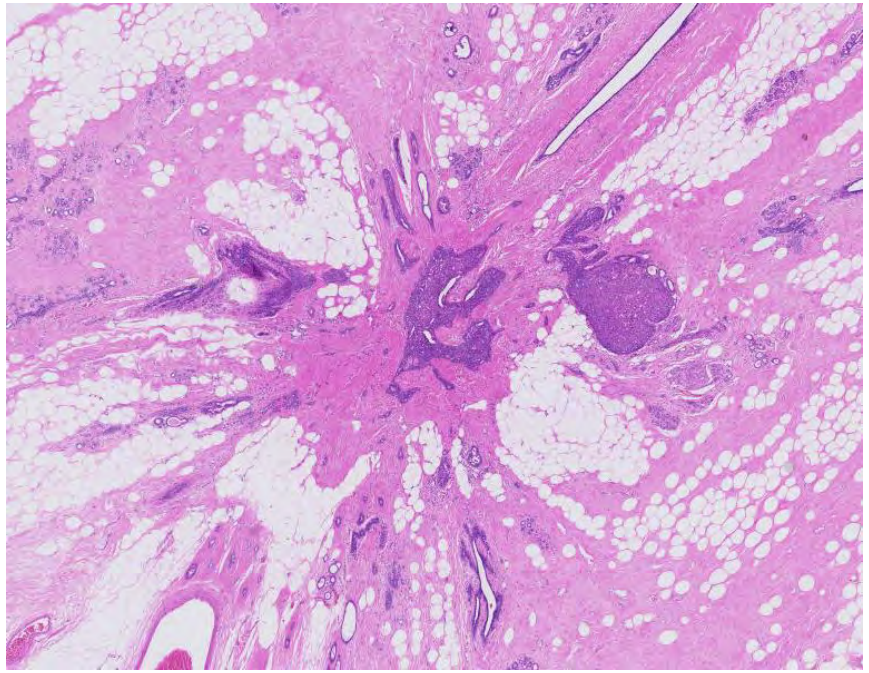

CSL – histologische kenmerken

Vorm van de laesie

- radiaal symmetrische stervormige vorm
- Verlies weefsel in centrum
- Fibrose en retractie zorgen voor stervormig uiterlijk
- CSL vs invasief carcinoom

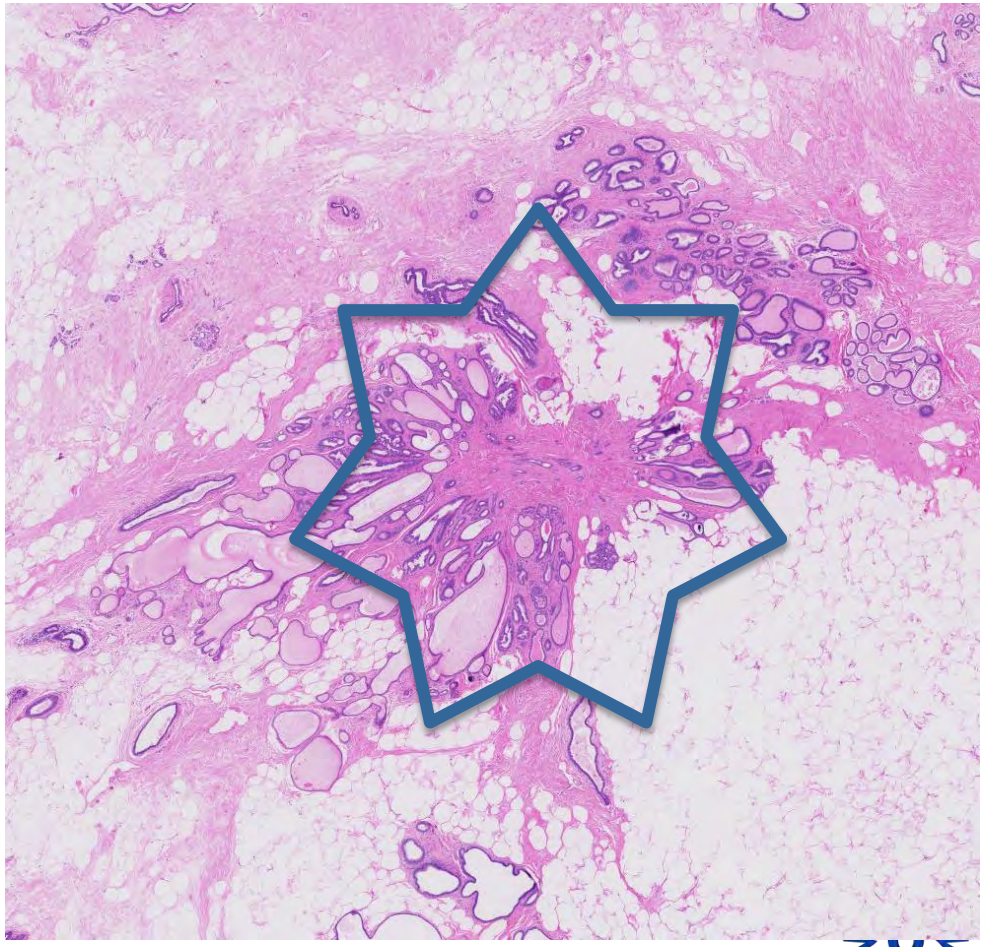

CSL – histologische kenmerken

Structuur van de laesie

Nidus:
Centrale zone van verlittekening

Corona:
Omgevende glandulaire proliferatie

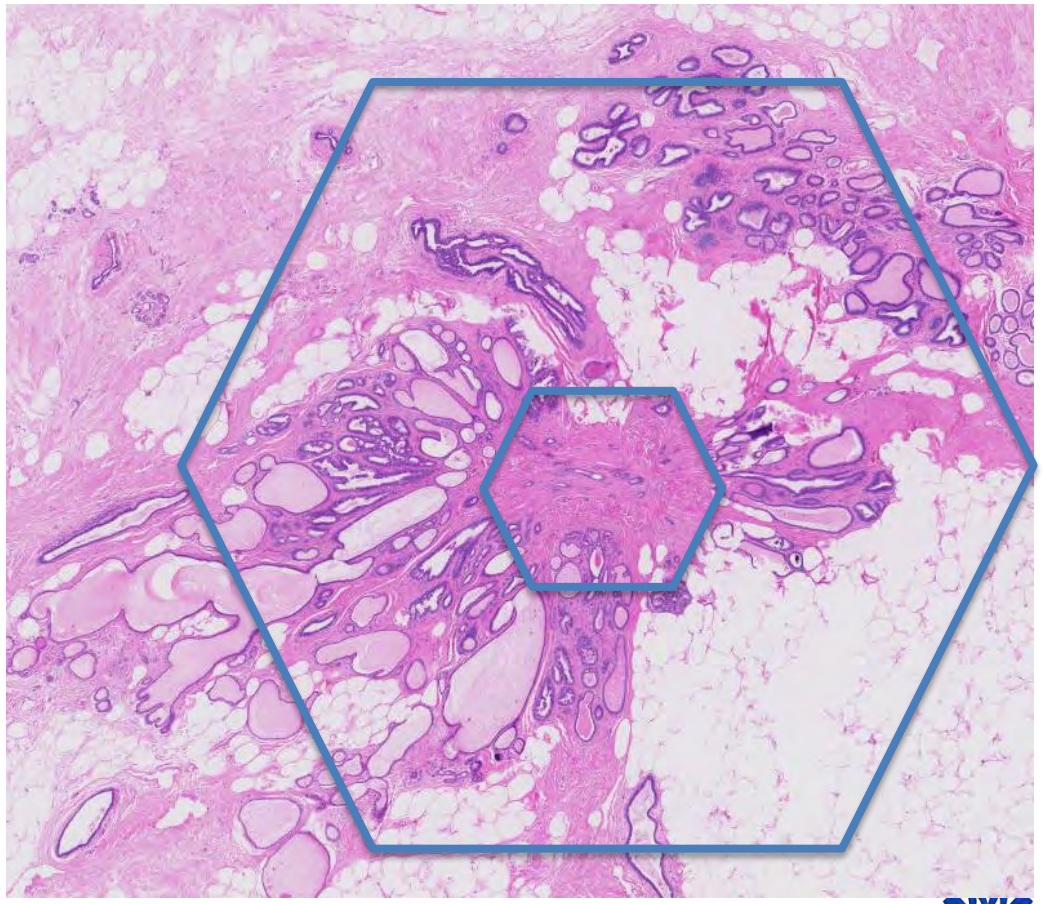

CSL – histologische kenmerken

Nidus

Glandulaire structuren:

- Wanordelijk
- Rondovale-afgeplatte structuur, solide of aggregaten, losse cellen
- 2-lagig
- Myoepitheel kan verschillen

Stroma:

- Dens blauw-grijs elastine
- Mogelijke enkele adipocyten

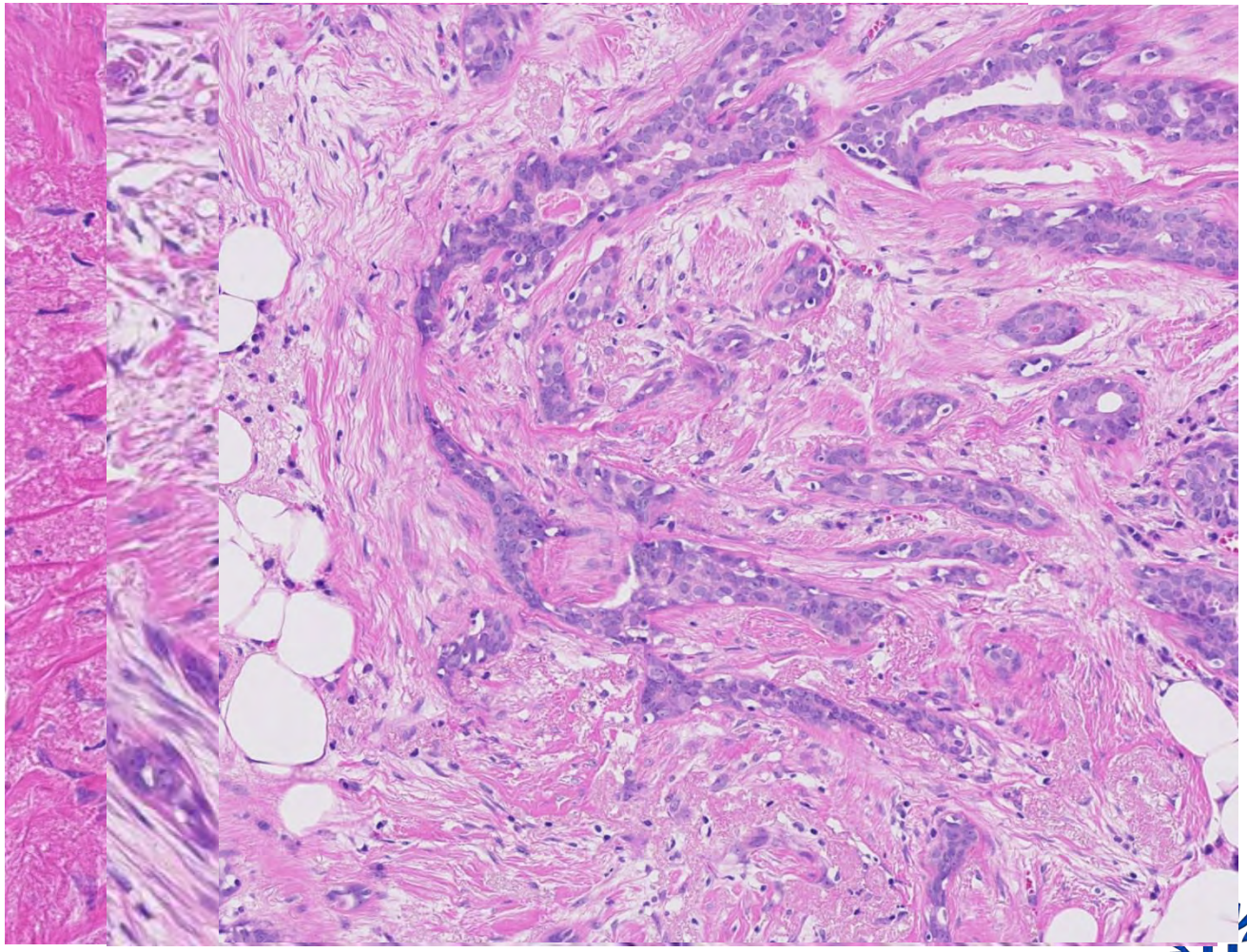

CSL – histologische kenmerken

Corona

- Variatie aan benigne alteraties
- Minder floride aan periferie
- **Omgeeft de nidus geheel**
- Geen kapsel
- Geen compressie omgevend stroma
- Kan verdwijnen
- Relatie benigne ductale hyperplasie

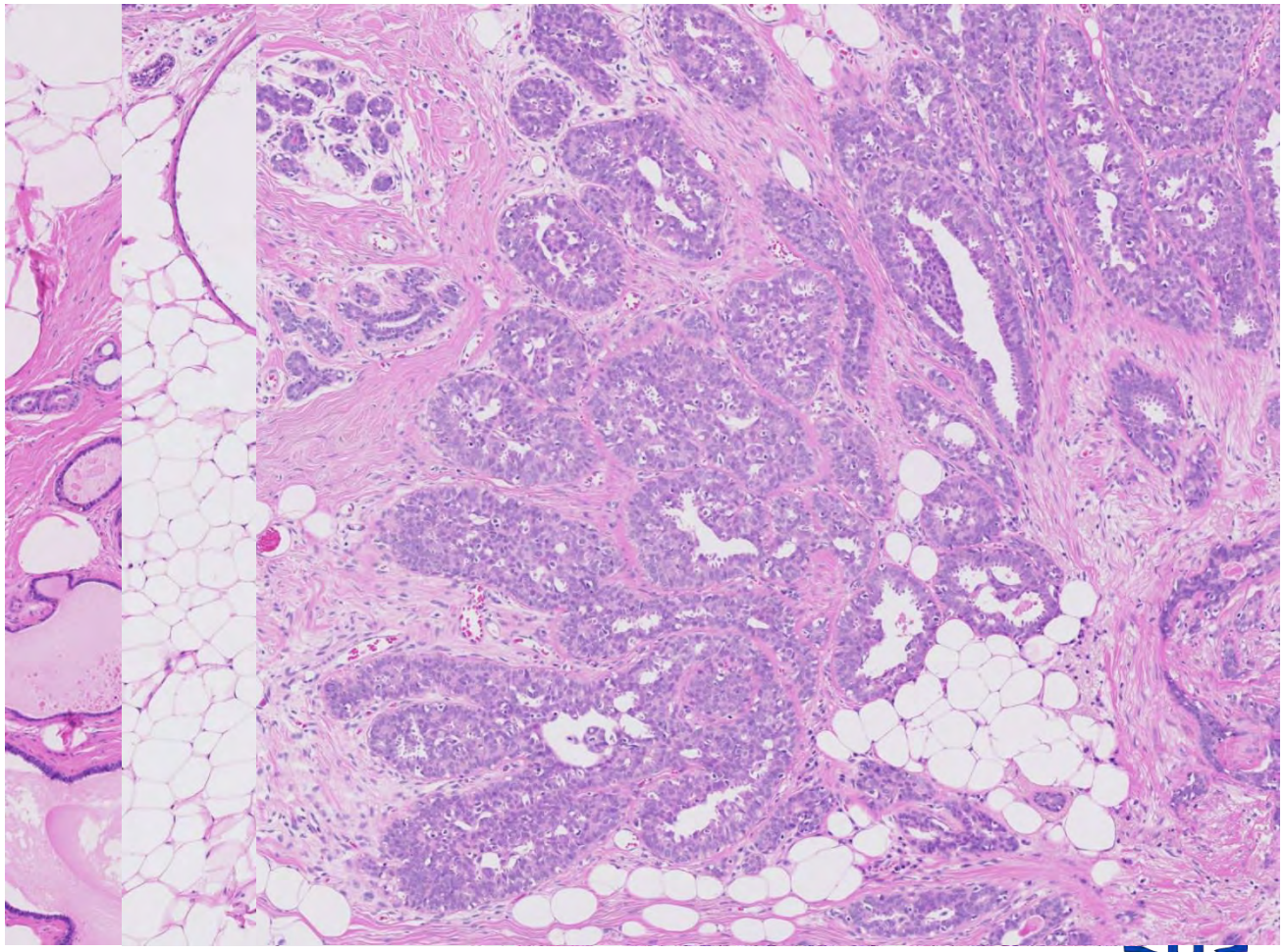

Complex scleroserende laesie – histologische kenmerken

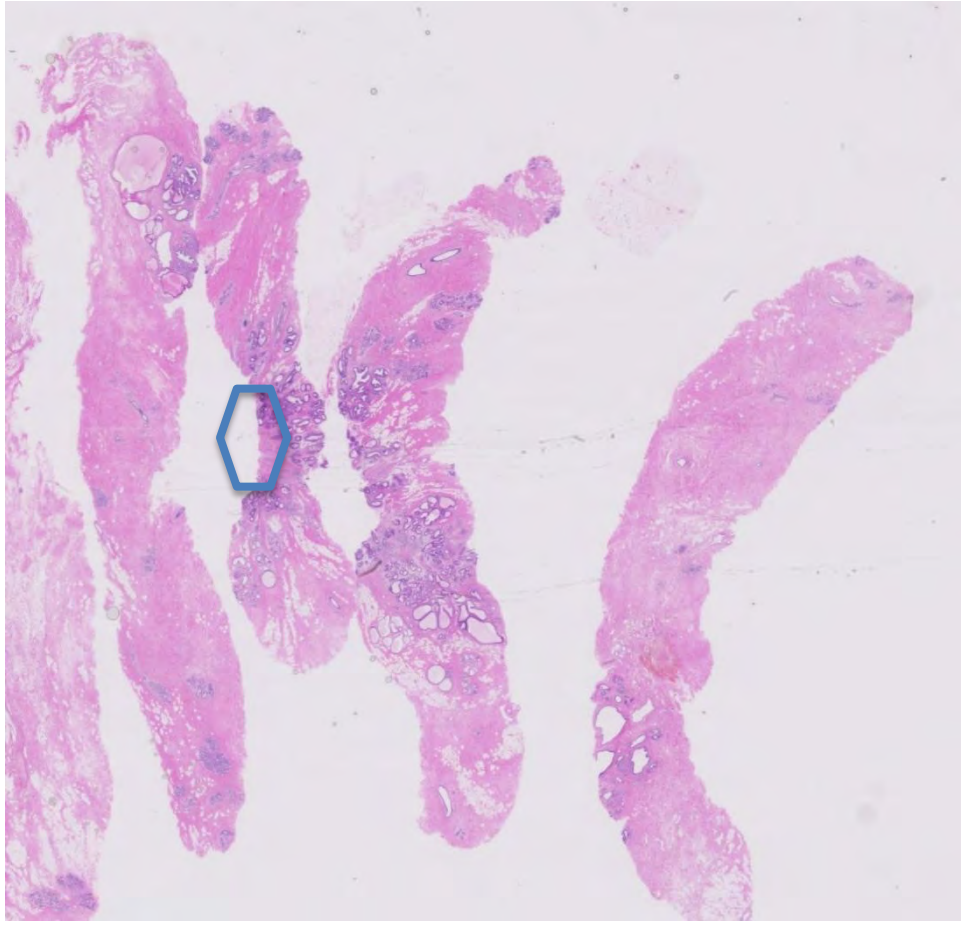

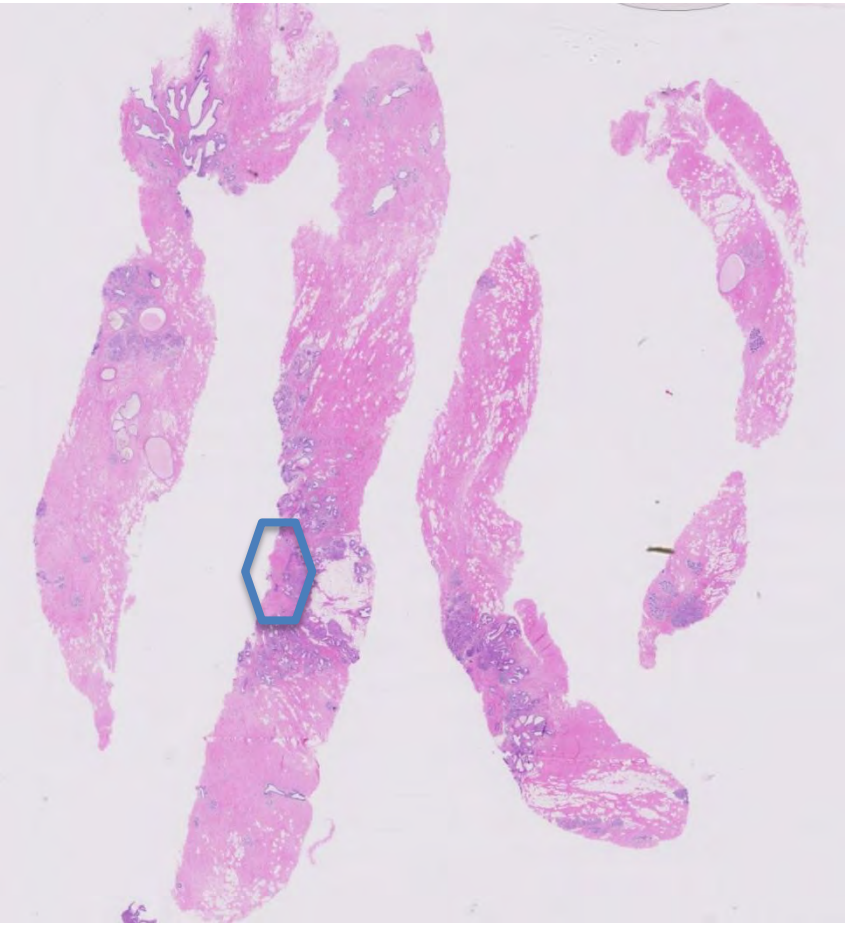

Complex scleroserende laesie – histologische kenmerken

Samenvatting

- Stervormig
- Zonale opbouw
- Zowel irregulaire glandulaire structuren alsook gealtereerd stroma
- Bewaarde relatie corona en omgevend stroma

Klinische consequenties

Type niet eenduidig benigne laesie(s)

- ☐ atypische ductale hyperplasie
- ☐ intraductaal papilloom
- ☐ cylindercel laesie
- ☐ cylindercel hyperplasie
- ☐ flat epithelial atypia
- ☐ complexe scleroserende laesie (radial scar)
- ☐ phyllodes tumor
- ☐ DD: fibroadenoom; phyllodestumor
- ☐ anders

CSL – diagnostische dilemma's

Cytologische atypie

- Polygonale vorm
- Overgang cellen met cytonucleaire atypie naar hyperplastische cellen
- Geen architecturele atypie
- Beperkt tot de proliferatieve zone/ corona

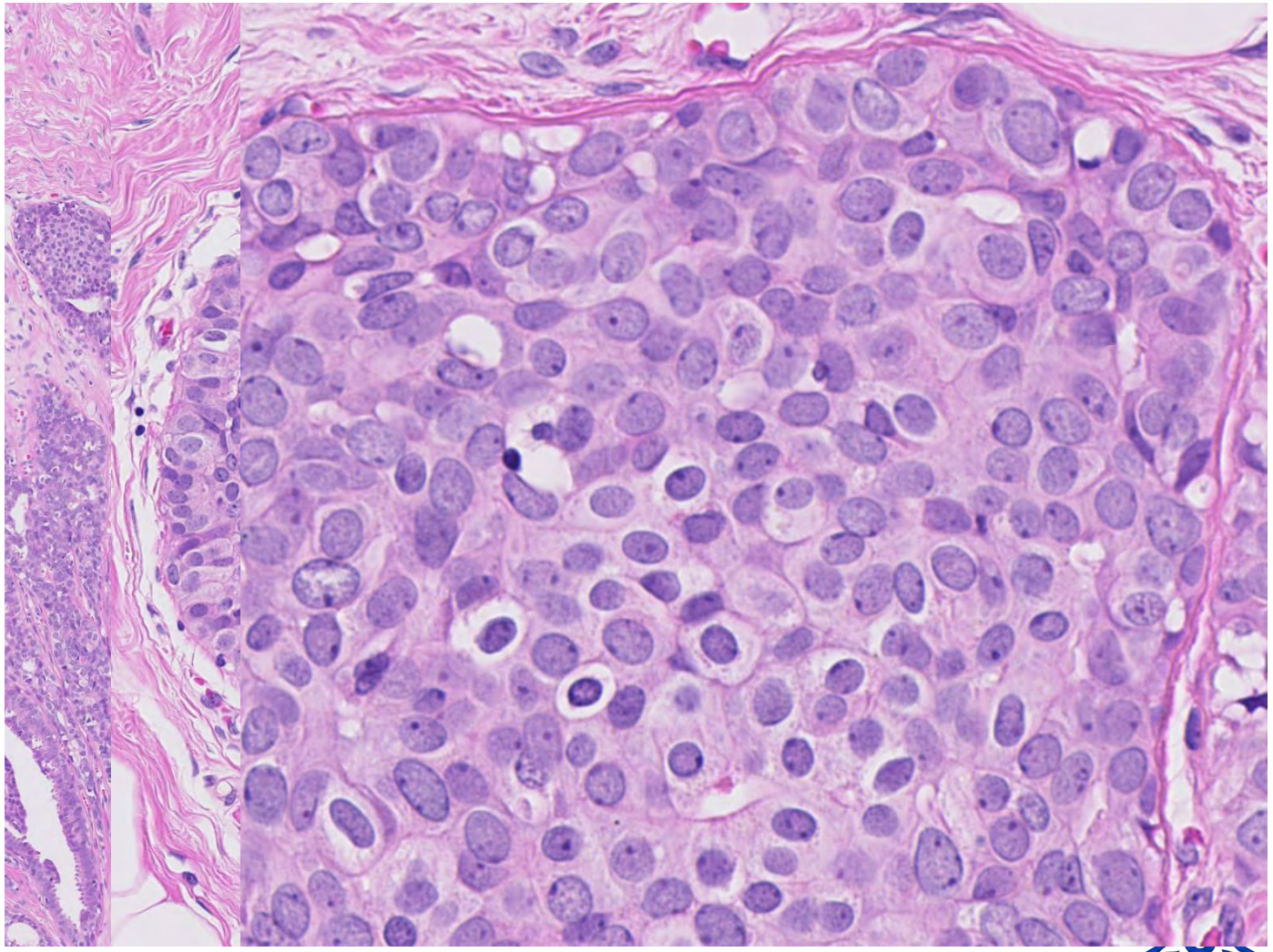

CSL – diagnostische dilemma's

Cytologische atypie versus DCIS in CSL

- Overwegend atypische/ clonale cellen
- Aanwezigheid van architecturele atypie
- Uitbreiding buiten de proliferatieve zone/ corona

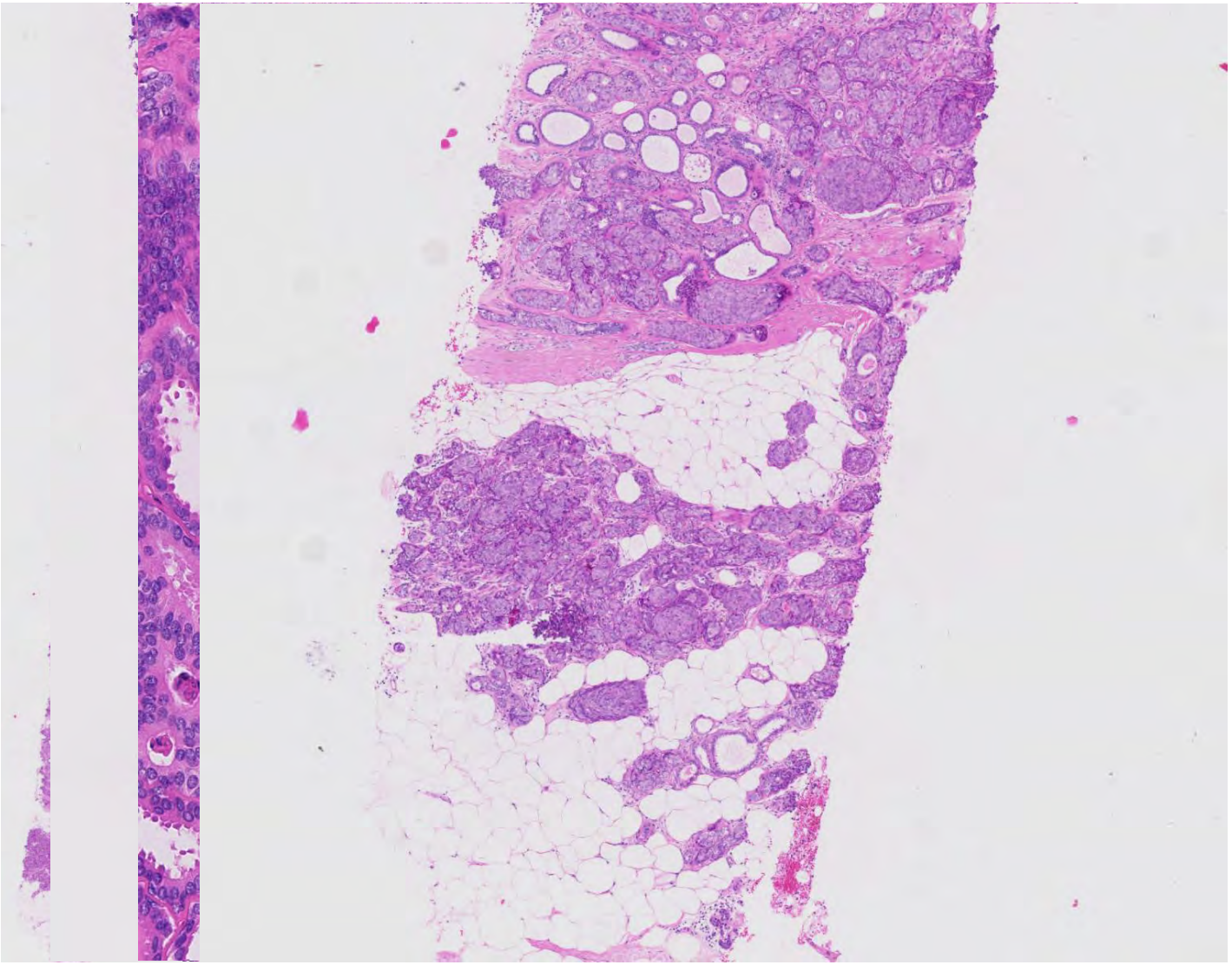

CSL – diagnostische dilemma's

Misvormde littekens vs invasief carcinoom in CSL

- Verstoorde zonale architectuur
- **Compositie stroma rondom**

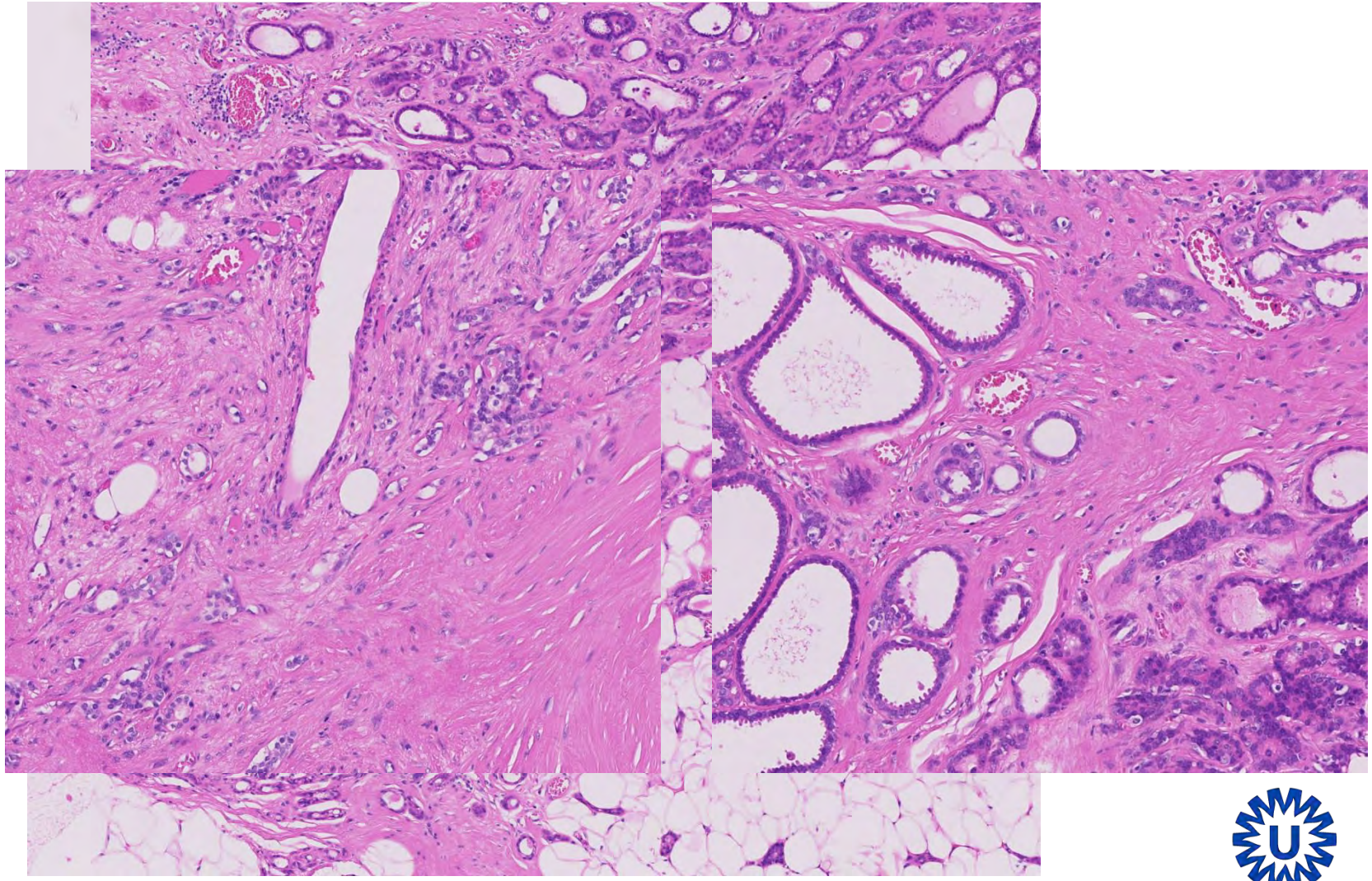

CSL – diagnostische dilemma's

Vroege littekens

- Fibroblastair stroma met myxoide achtergrond
- Centrale litteken ontbreekt
- Inflammatoire cellen in vetweefsel en collageen
- Floride ductale epitheliale proliferatie

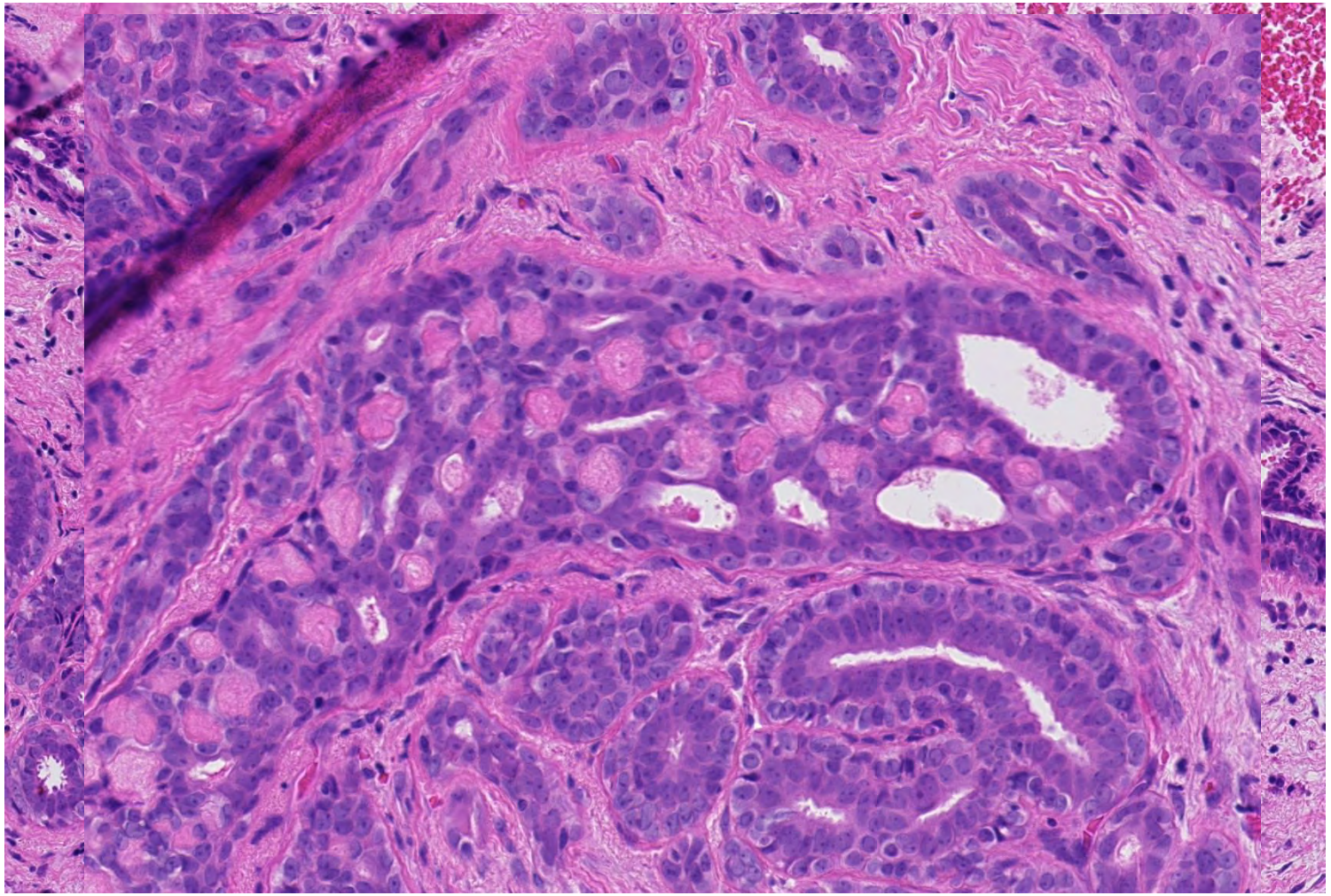

Microglandulaire adenosis - histologische kenmerken

- Ongebruikelijke variant van glandulaire proliferatie
- Ingroei in omgevend pre-existent mammaklierweefsel
- Mimic invasief carcinoom
- Meestal wijdverspreid, aggregaten vormen kan
- Origine lijkt niet te liggen in pre-existente lobules

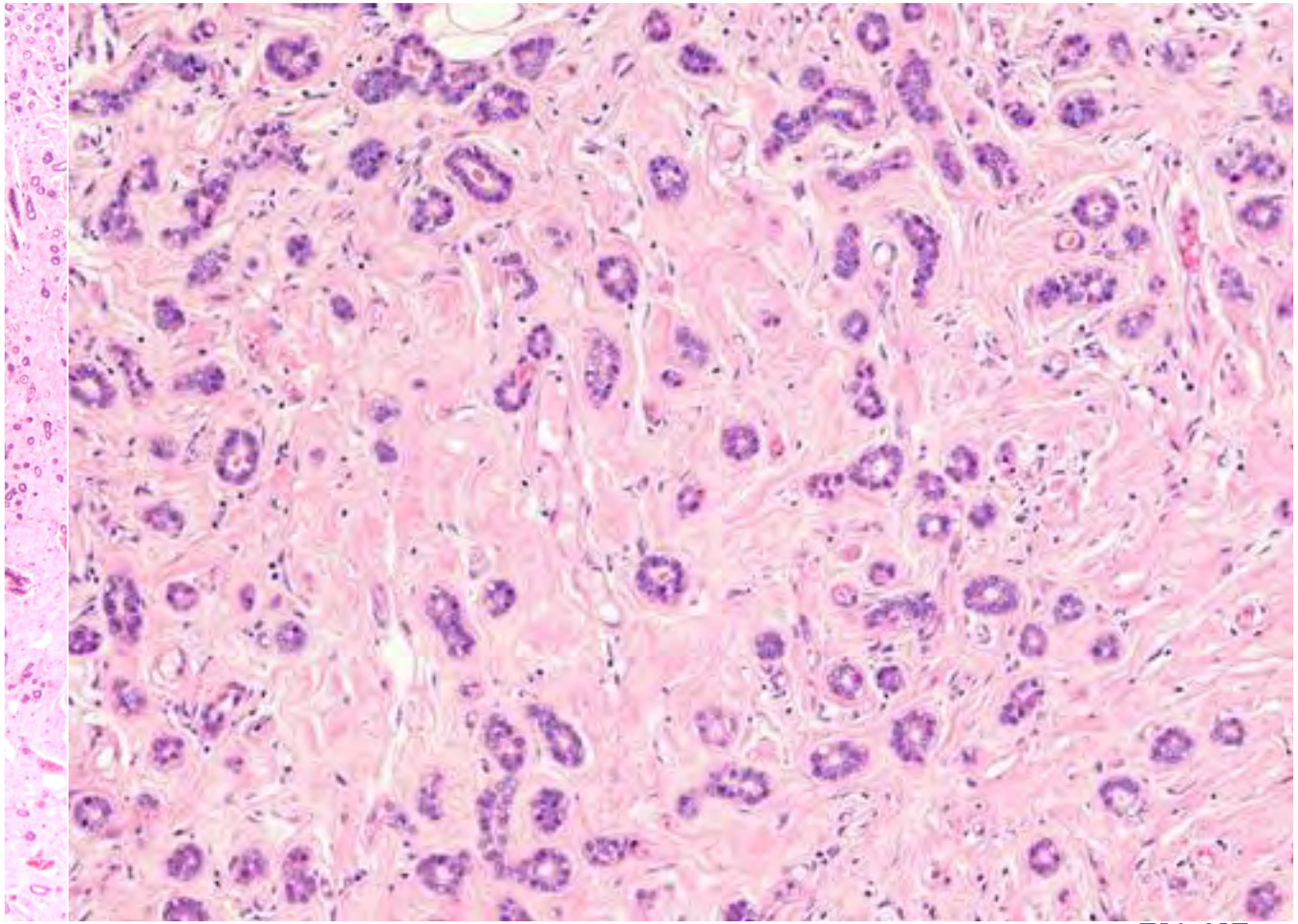

Met dank aan prof. I. Ellis

Microglandulaire adenosis - histologische kenmerken

- Ronde open lumina met eosinofiel materiaal, 1-lagig luminaal epitheel en rondom een dunne basaalmembraan
- Rond-ovale kern, fijn chromatine
- ER negatief

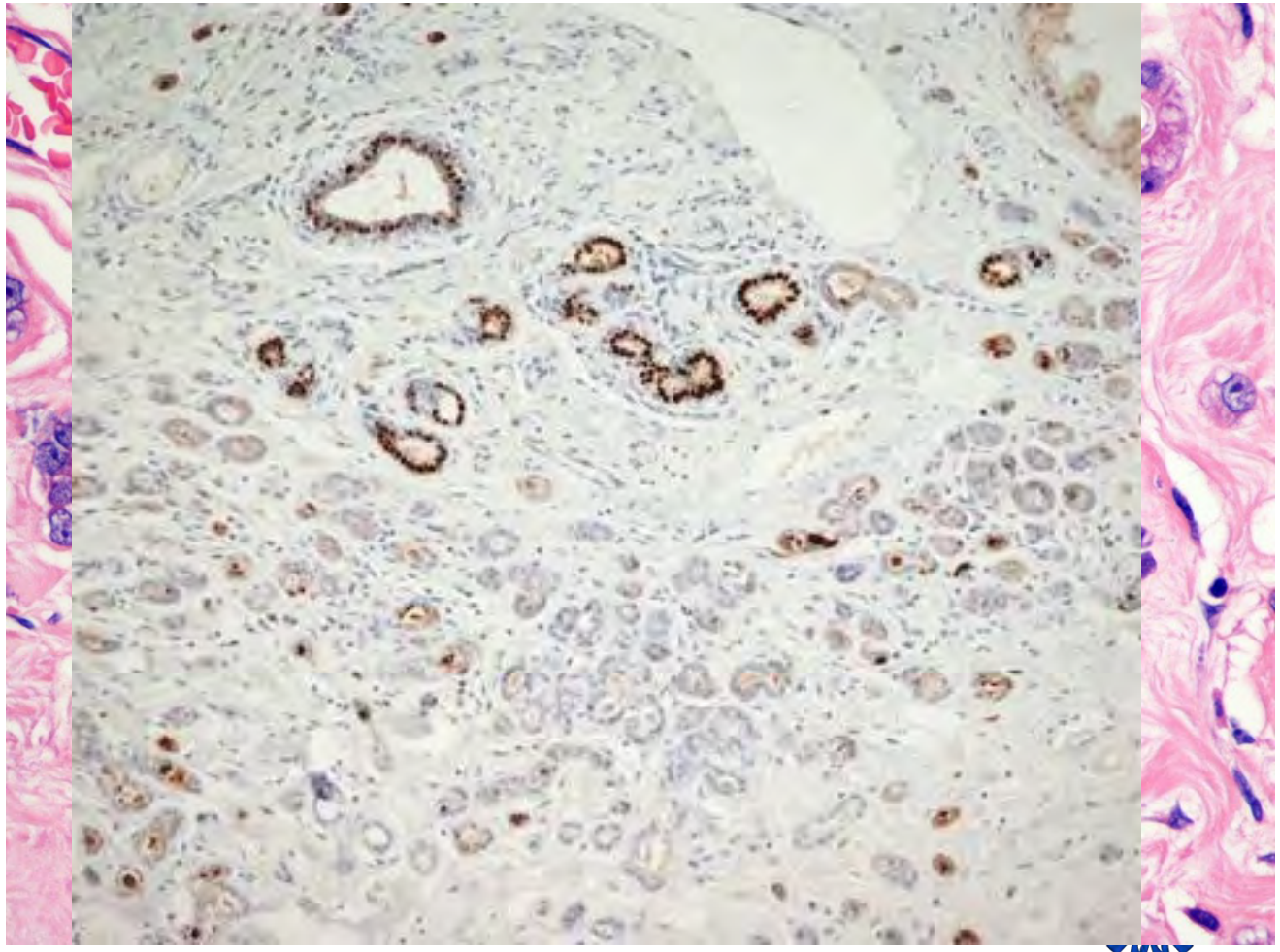

Met dank aan prof. I. Ellis

Scleroserende lobulaire hyperplasie/ fibroadenomatoide mastopathie - karakteristieken

- Benigne proliferatieve laesie
- Max. diameter 8 cm
- Vooral laterale bovenkwadrant
- 12- 46 jaar
- Rondom fibroadenoom en phyllodes

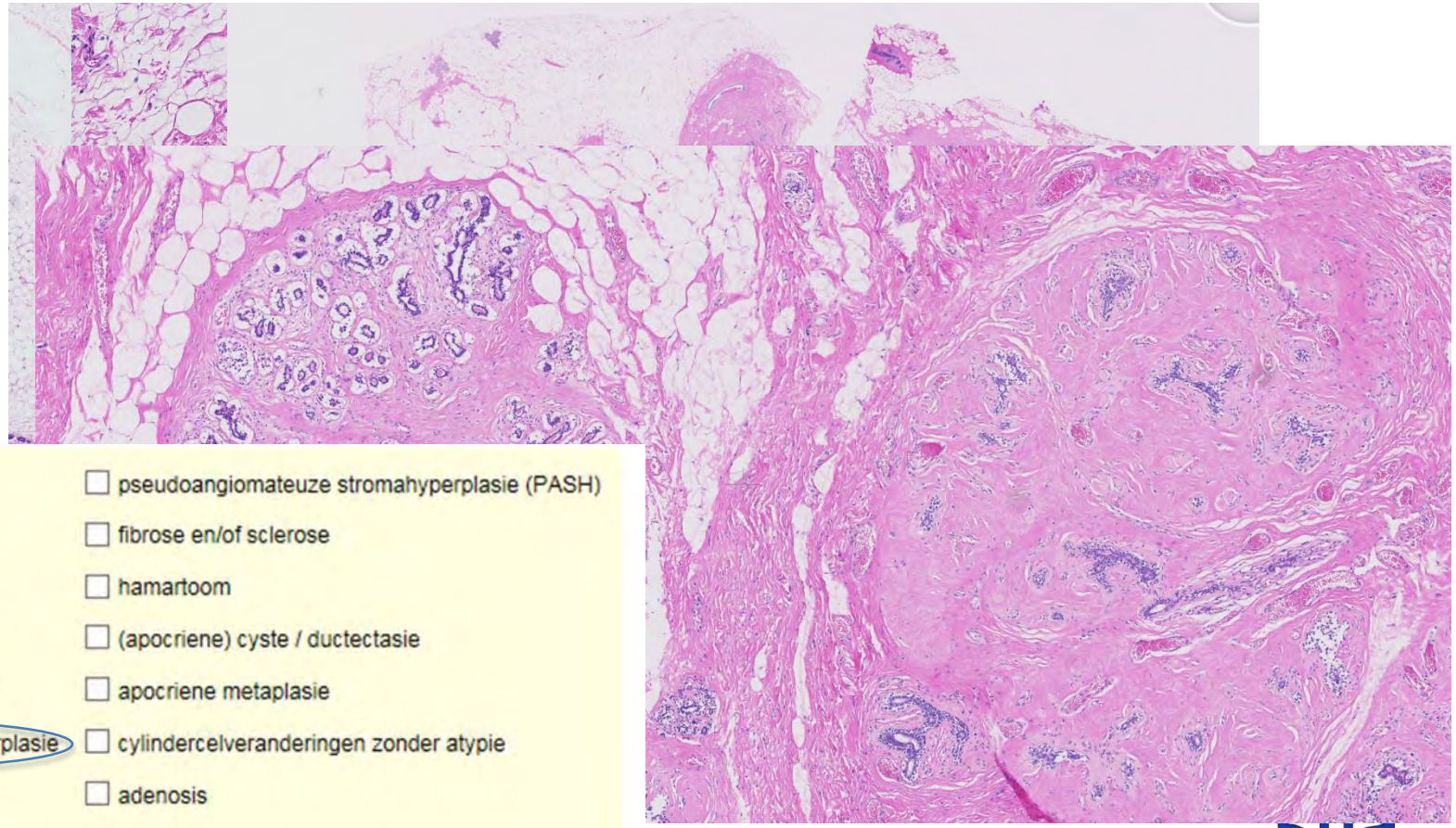

Type eenduidig benigne laesie (s)

- ☐ fibroadenoom
- ☐ tubulair adenoom
- ☐ pleiomorf adenoom
- ☐ benigne ductale hyperplasie
- ☐ fibro-cysteuze veranderingen
- ☐ scleroserende lobulaire hyperplasie
- ☐ gescleroseerd fibroadenoom
- ☐ pseudoangiomateuze stromahyperplasie (PASH)
- ☐ fibrose en/of sclerose
- ☐ hamartoom
- ☐ (apocriene) cyste / ductectasie
- ☐ apocriene metaplasie
- ☐ cylindercelveranderingen zonder atypie
- ☐ adenosis
- ☐ anders

Kenmerken invasief ductaal carcinoom- histologische kenmerken

laaggradig

- ~~Uitbreidend, ruimte innemend proces~~
- ~~Vorming massa (glandulaire proliferatie en stromale reactie)~~
- ~~Onregelmatig en stervormig~~
- ~~Compressie of splitsen omgevend weefsel~~

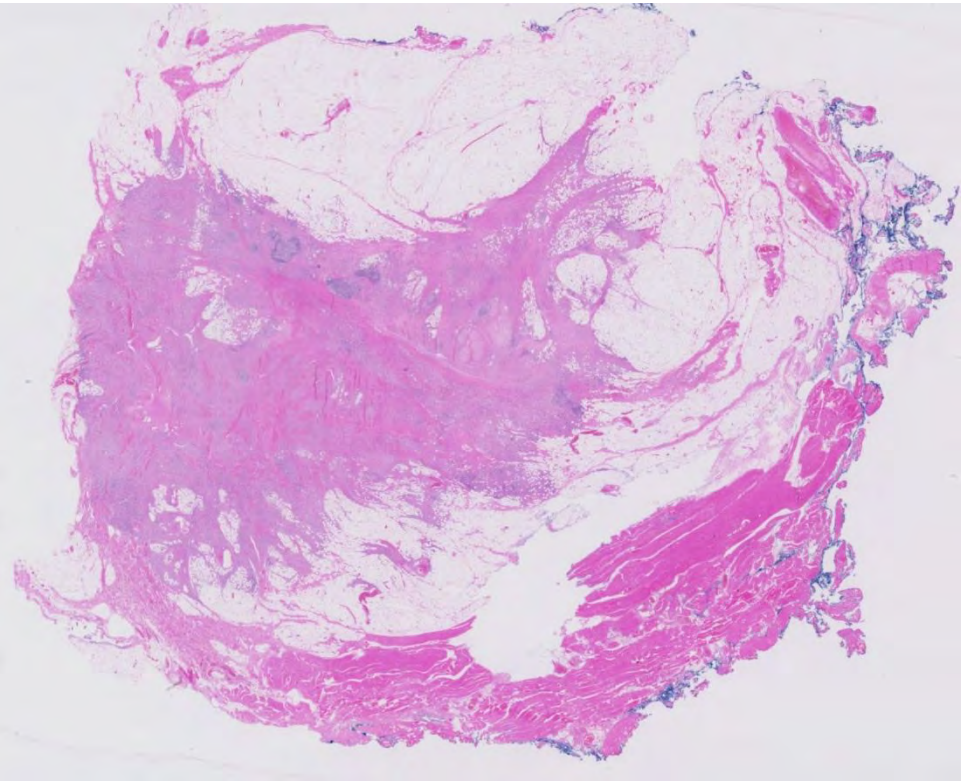

Voorbeelden
- Tubulair carcinoom
- Laaggradig adenosquameus carcinoom

Tubulair carcinoom - histologische kenmerken

- Invasief ductaal carcinoom
- Overgrote deel bestaat uit tubules afgelijnd met 1-lagig epitheel (>90 tot >75%)
- Laaggradige cytonucleaire atypie
- Diameter gemiddeld 1-1,5 cm
- Laag metastatisch potentieel
- In 15% positieve SN

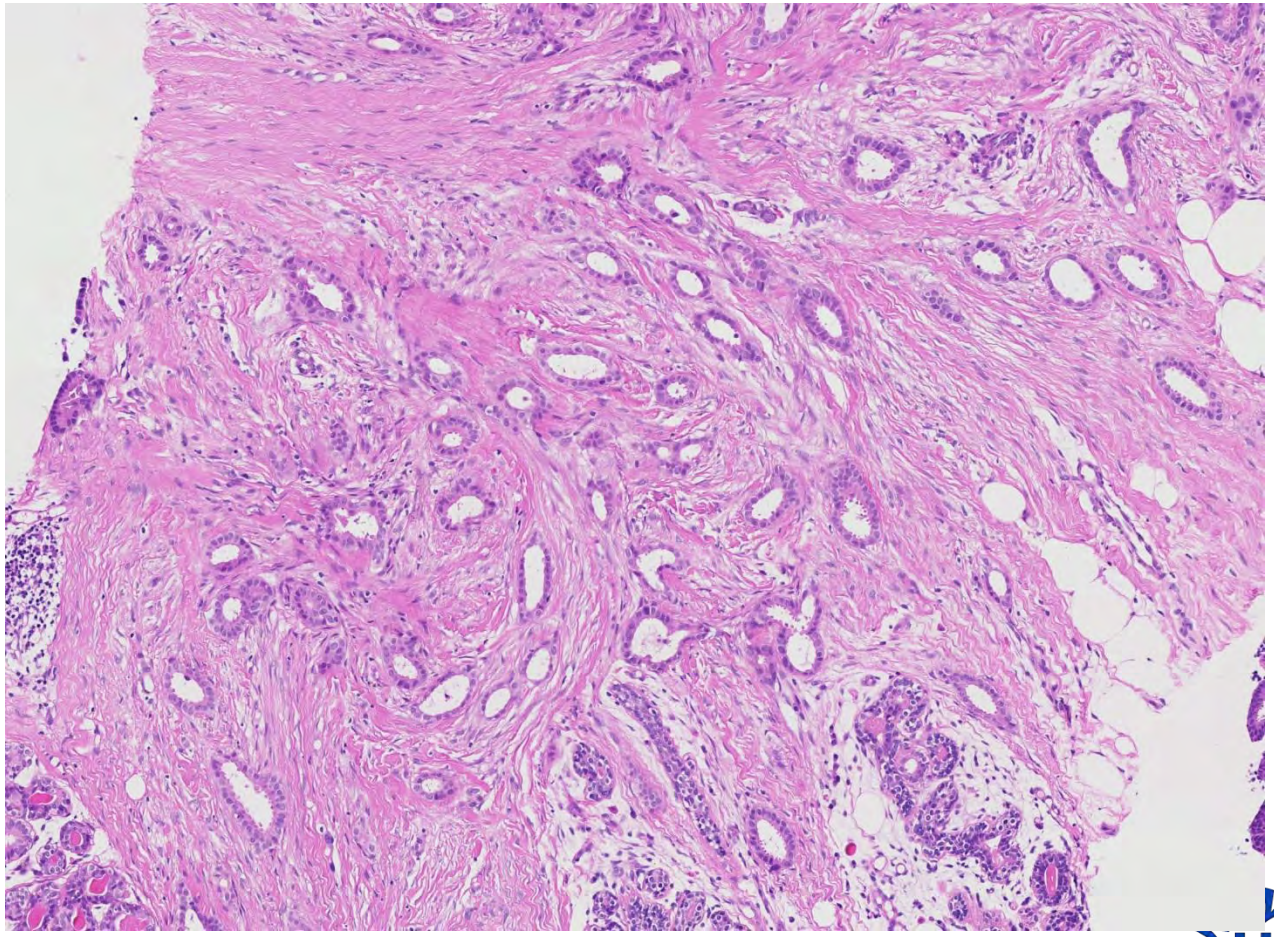

Laaggradig adenosquameus carcinoom - histologische kenmerken

- Geclassificeerd als een variant metaplastisch carcinoom
- Glandulaire structuren en kleine clusters van cellen, ad random gelegen in stroma opgebouwd uit collageen en spoelcellen
- Infiltratief karakter, rondom ducten en lobules

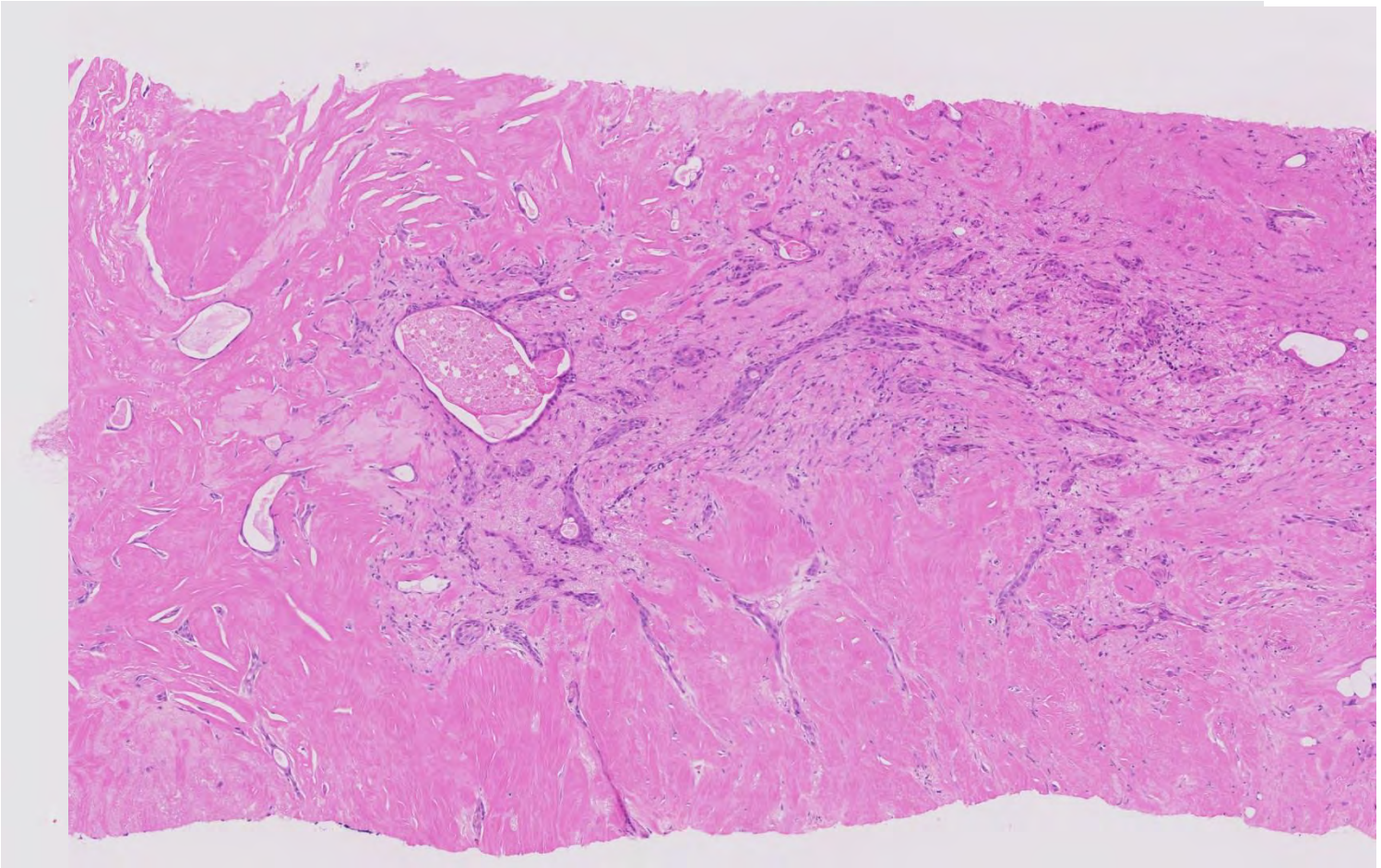

Laaggradig adenosquameus carcinoom - histologische kenmerken

- Glandulaire en squameuze kenmerken
- Stroma rondom bevat veel spoelvormige cellen
- Myoepitheliale markers kunnen positief zijn
- ER negatief

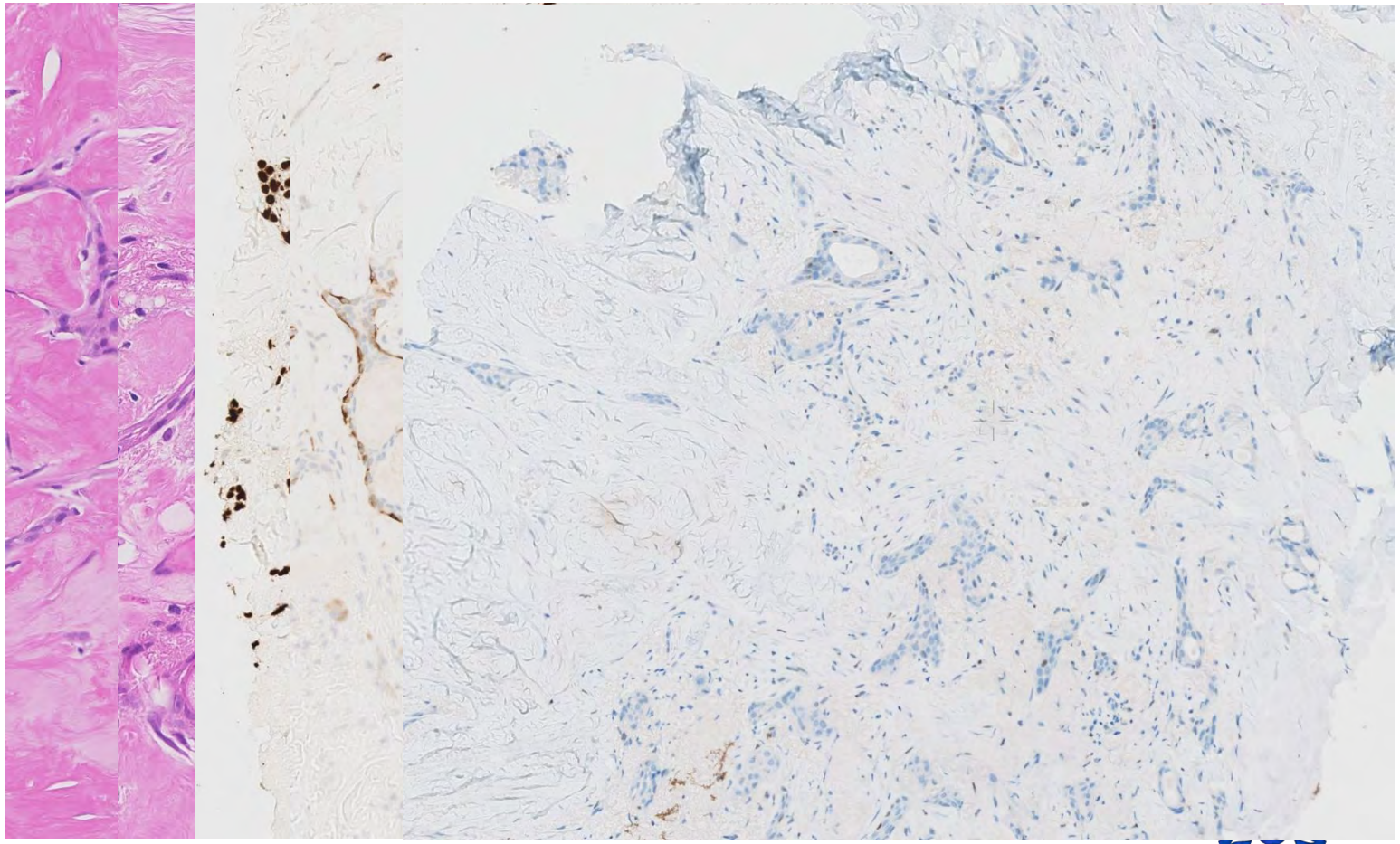

Laaggradig invasief ductaal carcinoom- histologische kenmerken

- Beeld doet denken aan pre-existent mammaklierweefsel

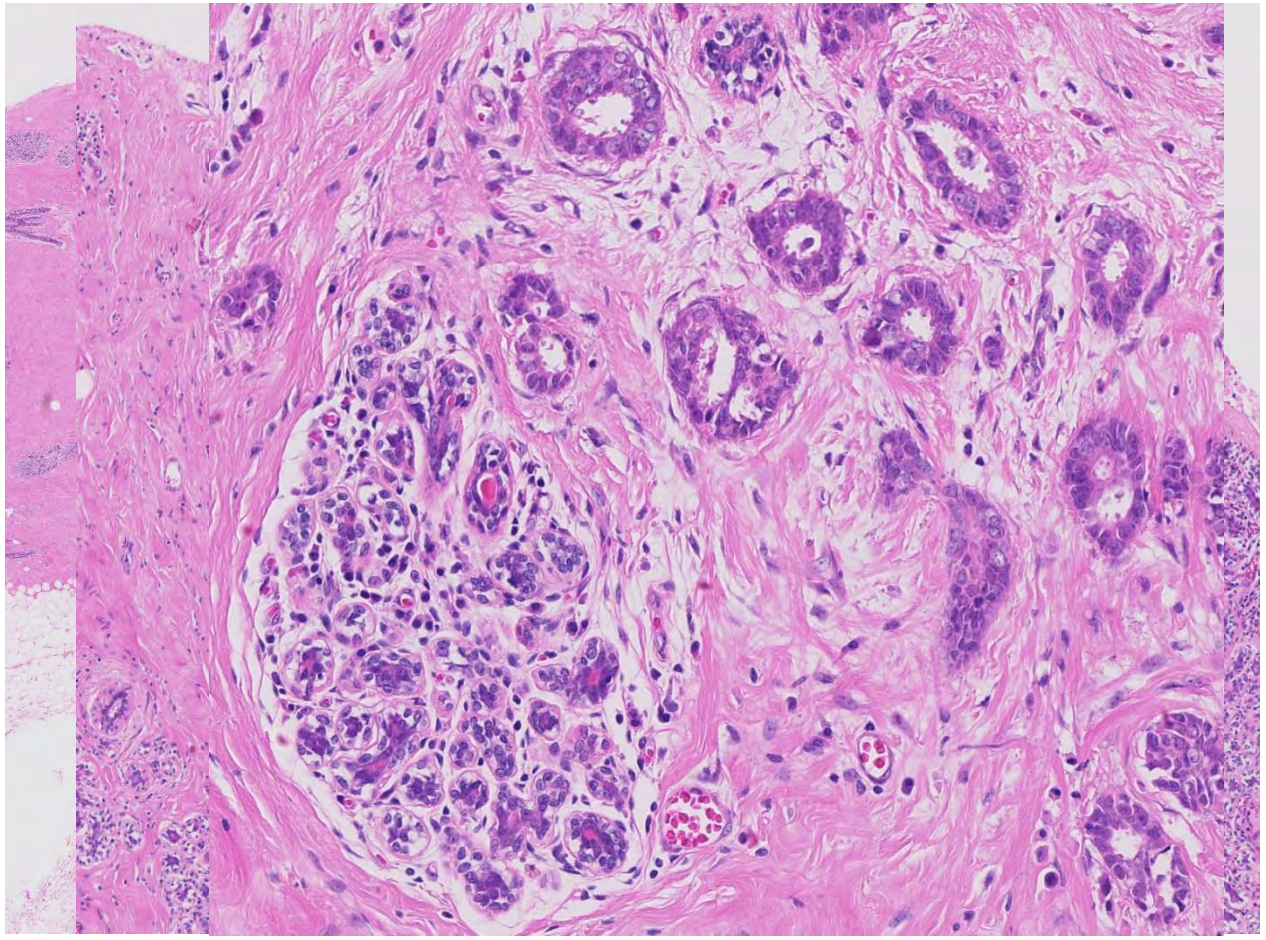

Laaggradig invasief ductaal carcinoom- histologische kenmerken

- Beeld doet denken aan een cylinder cel laesie

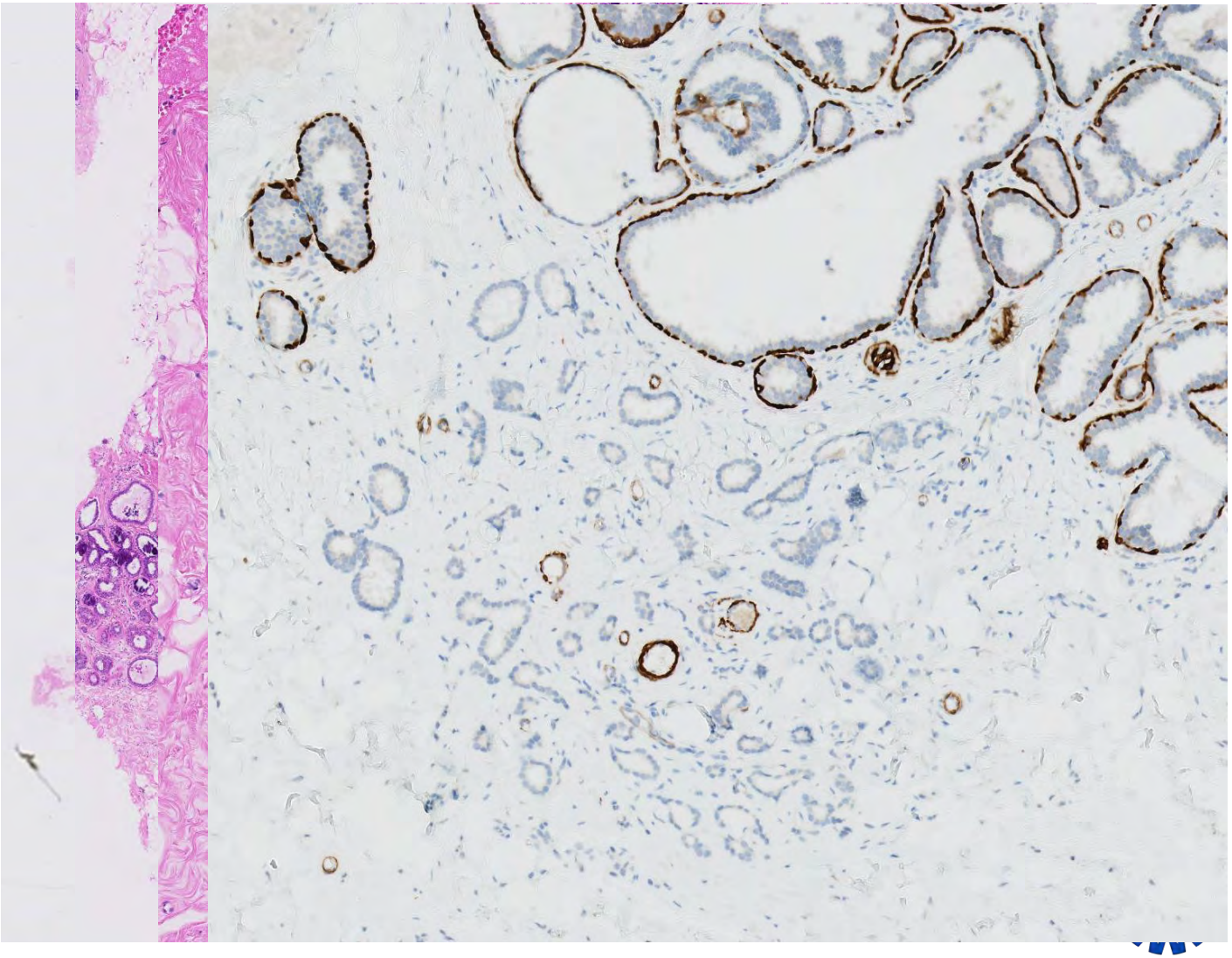

Laaggradig invasief ductaal carcinoom- histologische kenmerken

- Beeld doet denken aan litteken

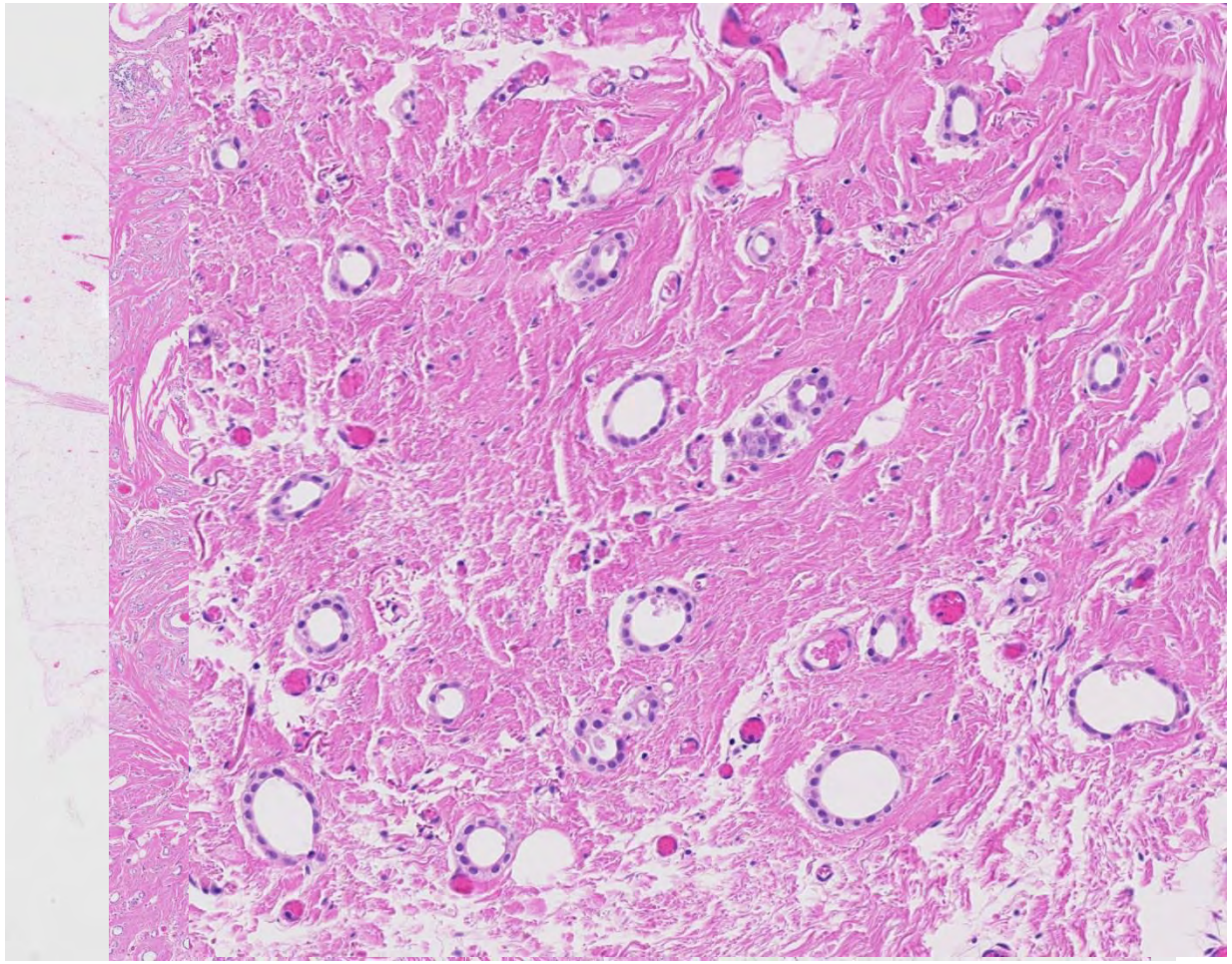

Laaggradig invasief ductaal carcinoom- histologische kenmerken

- Beeld doet denken aan een complex scleroserende laesie

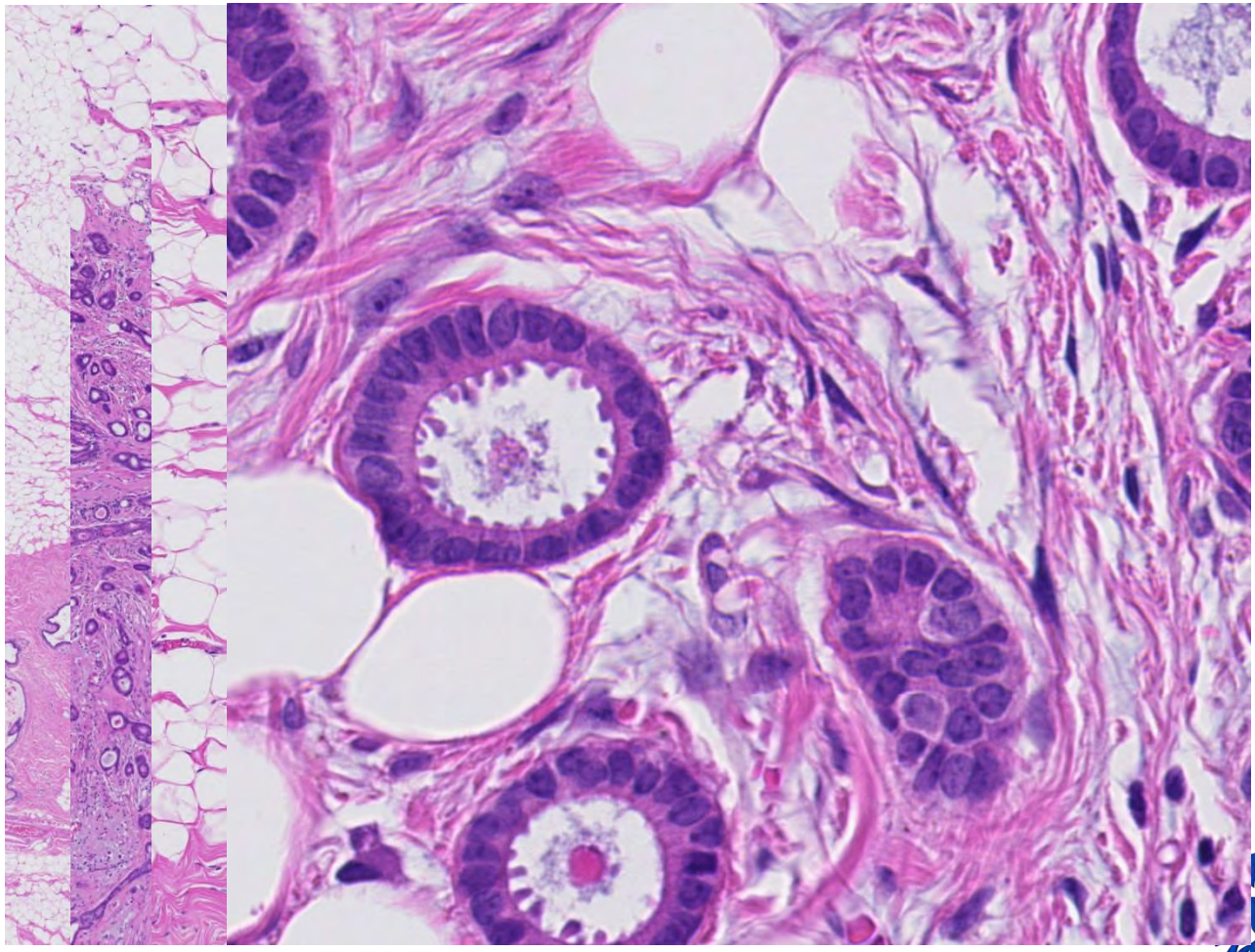

Laaggradig invasief ductaal carcinoom- histologische kenmerken

- Beeld doet denken aan een complex scleroserende laesie

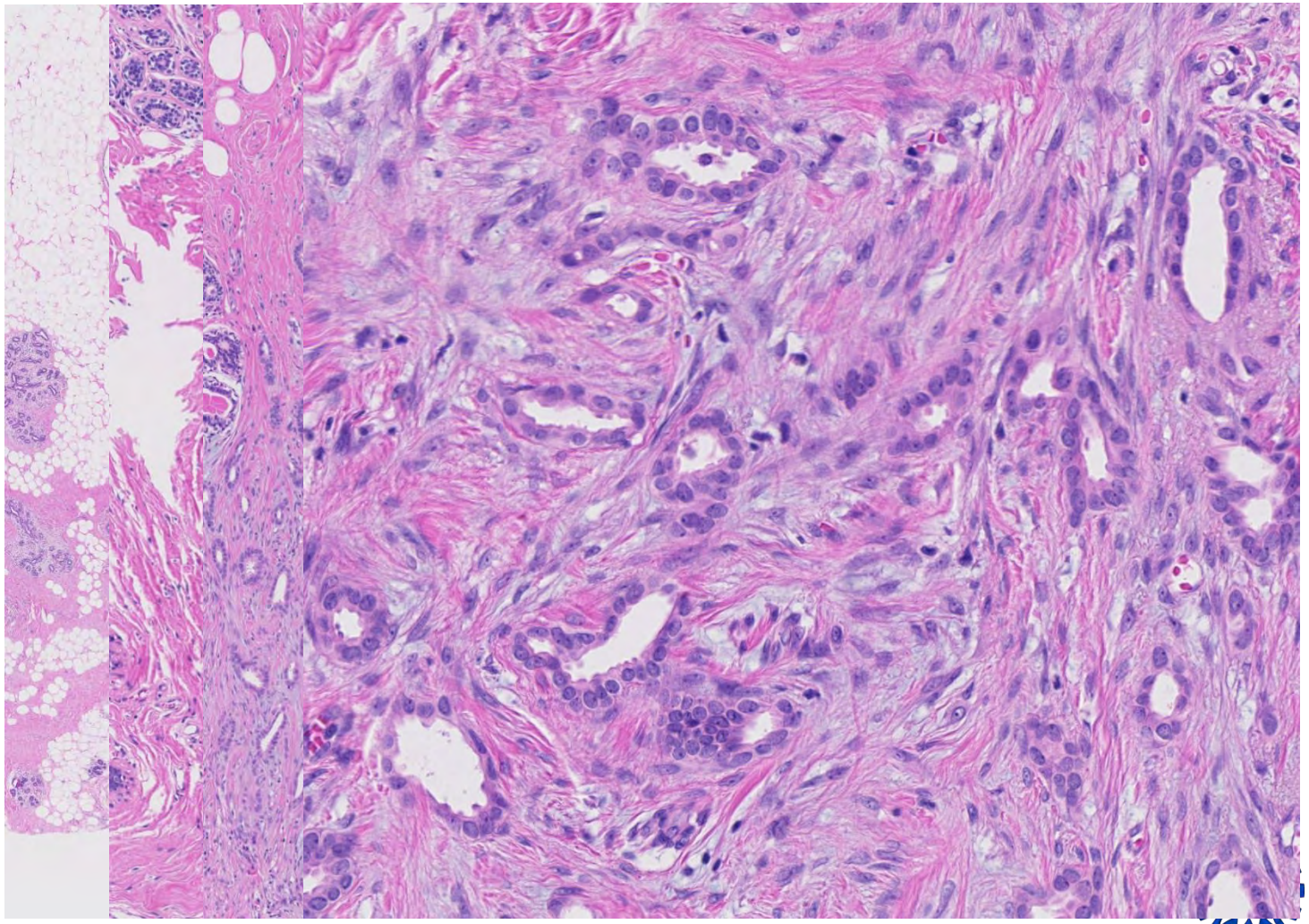

Laaggradig invasief ductaal carcinoom- histologische kenmerken

- Beeld doet denken aan …

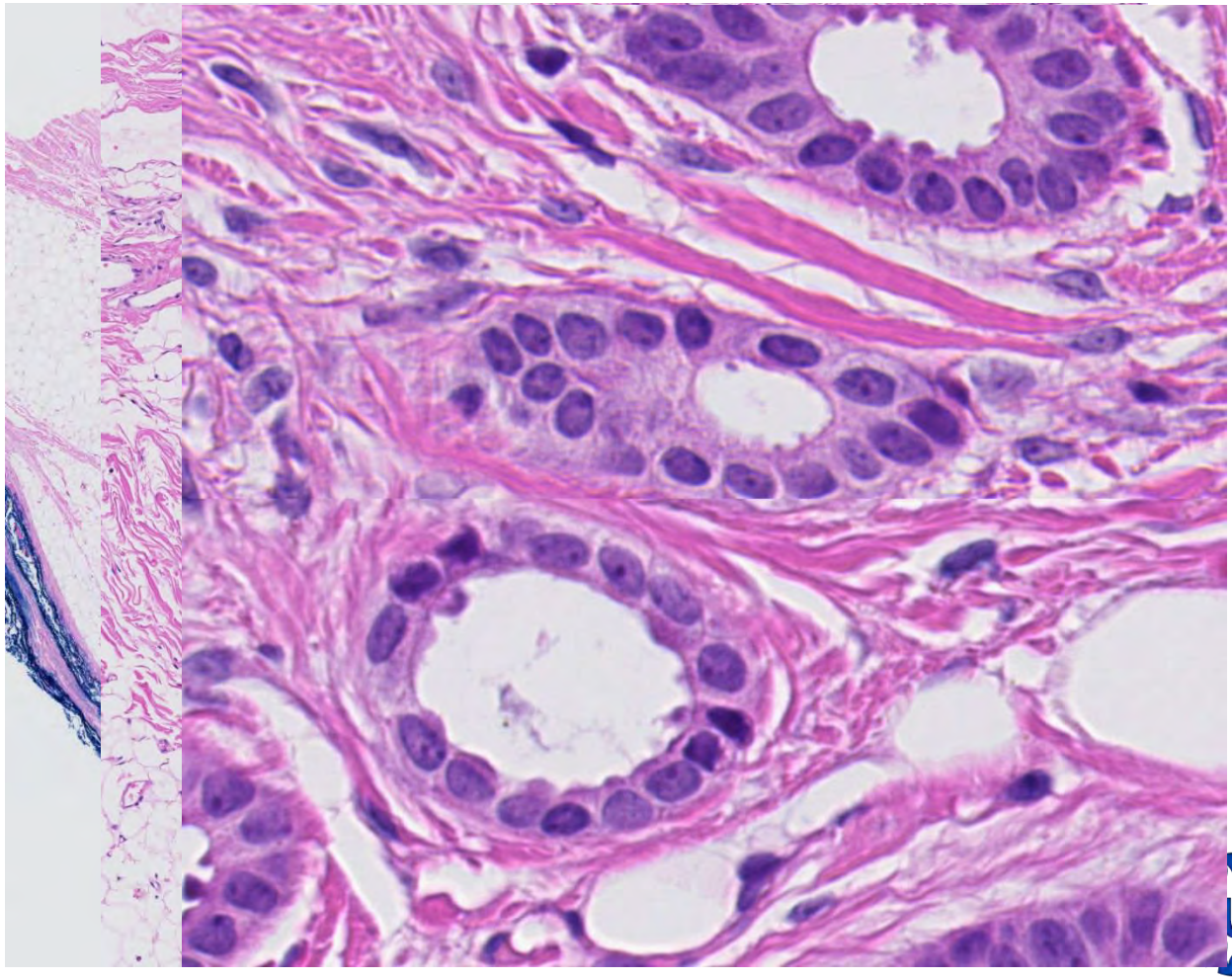

Laaggradig invasief ductaal carcinoom- histologische kenmerken

Samenvatting

- Losse glandulaire structuren waarbij ruimte-innemend.
- Geen intern structuur
- Cytologische atypie van de cellen
- Destructie van omgevend stroma door glandulaire structuren
- Tevens vaak aanwezigheid van carcinoma-in-situ

Fibrotic Focus (FF)
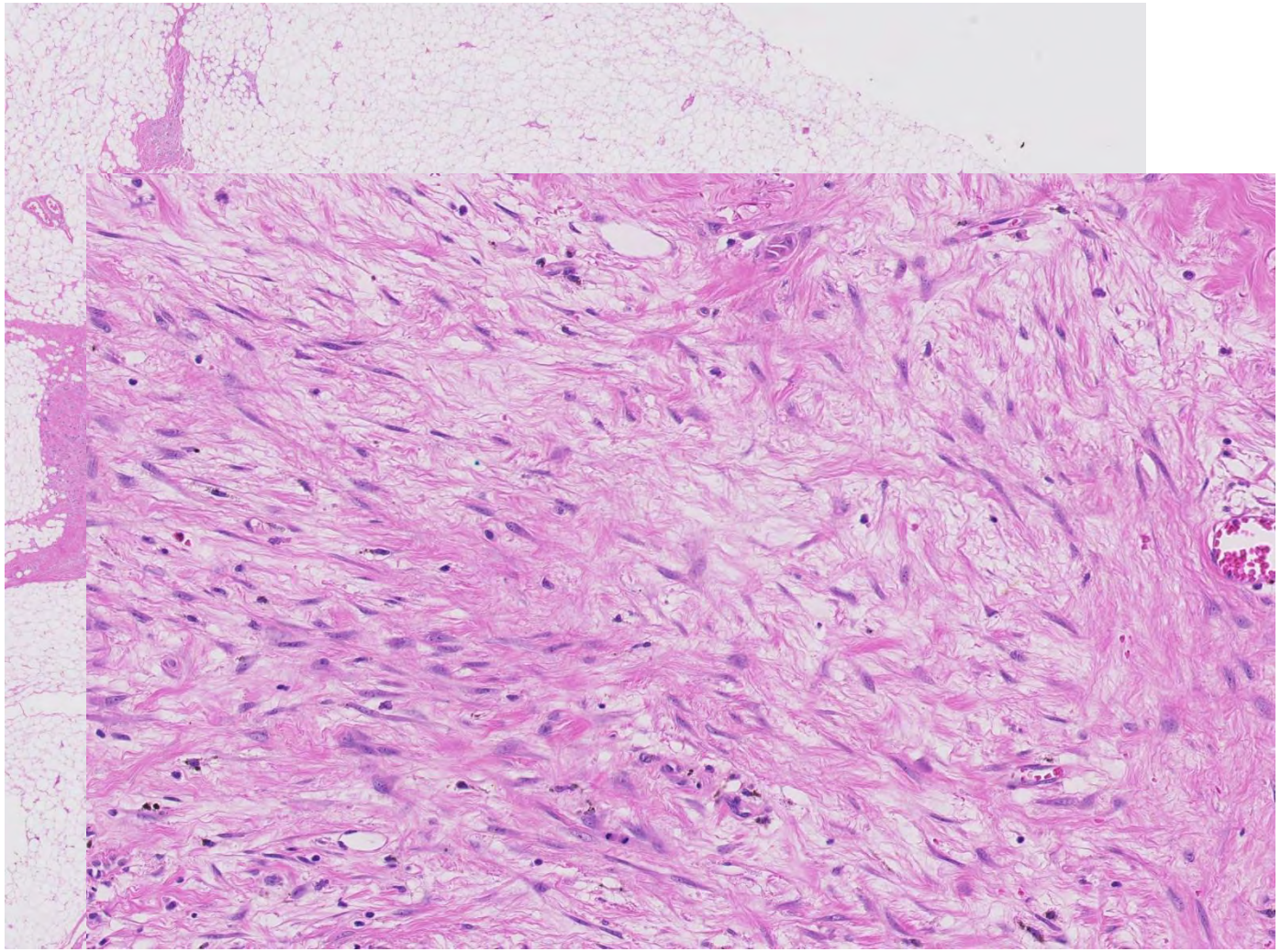
- Centraal gelegen in tumor
- Omgeven door een celrijke zone van invasief carcinoom
- Stervormig, kan lijken op litteken
- Tumorcellen worden zelden gezien in FF
- Diameter ≥ 1 mm