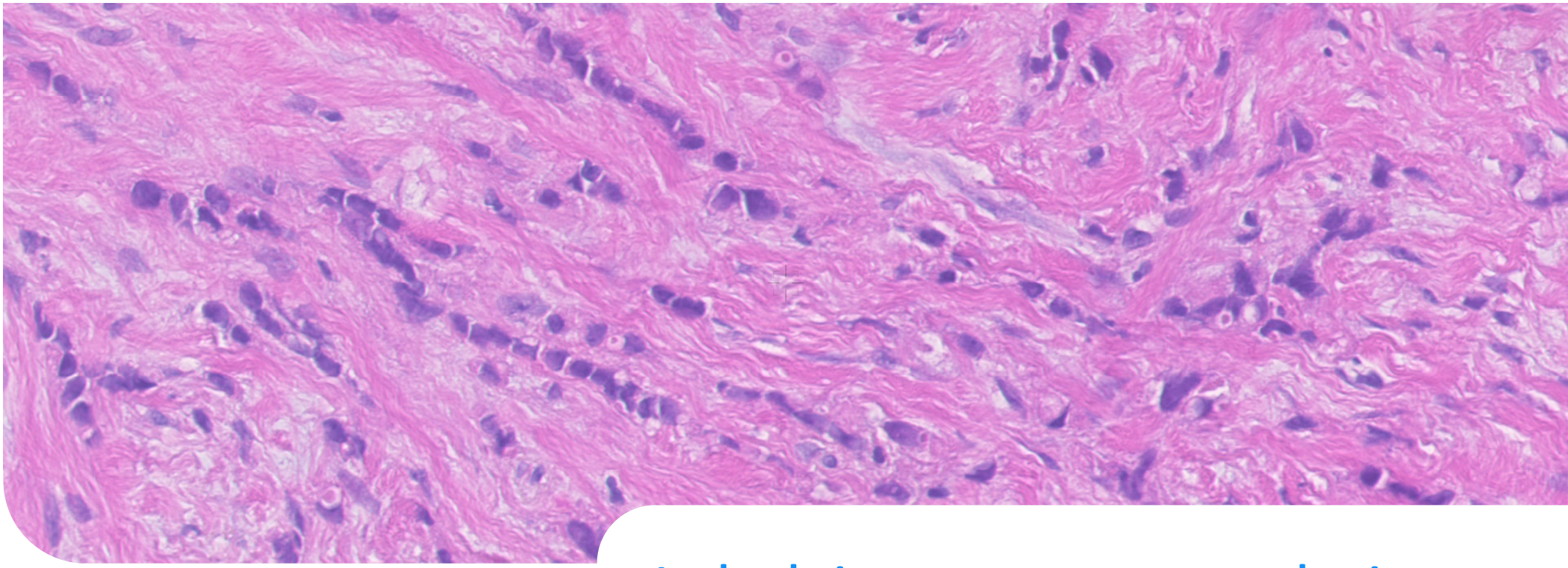

Lobulaire mamma neoplasia familie

Mirthe de Boer

Patholoog UMC Utrecht d.d. 16-03-2022

UMC Utrecht

Inhoud presentatie

- **Low nuclear grade breast neoplasia family**
- **Lobulaire neoplasia**
  - Atypische lobulaire hyperplasie (ALH)
  - Klassiek LCIS (C-LCIS)
- **Subtypes lobulair carcinoma in situ (LCIS)**
  - Floride LCIS (F-LCIS)
  - Pleiomorf LCIS (P-LCIS)
    - Pleiomorf apocrien LCIS (PA-LCIS)
- **Invasief lobulair carcinoom (ILC)**

Low (nuclear) grade breast neoplasia family

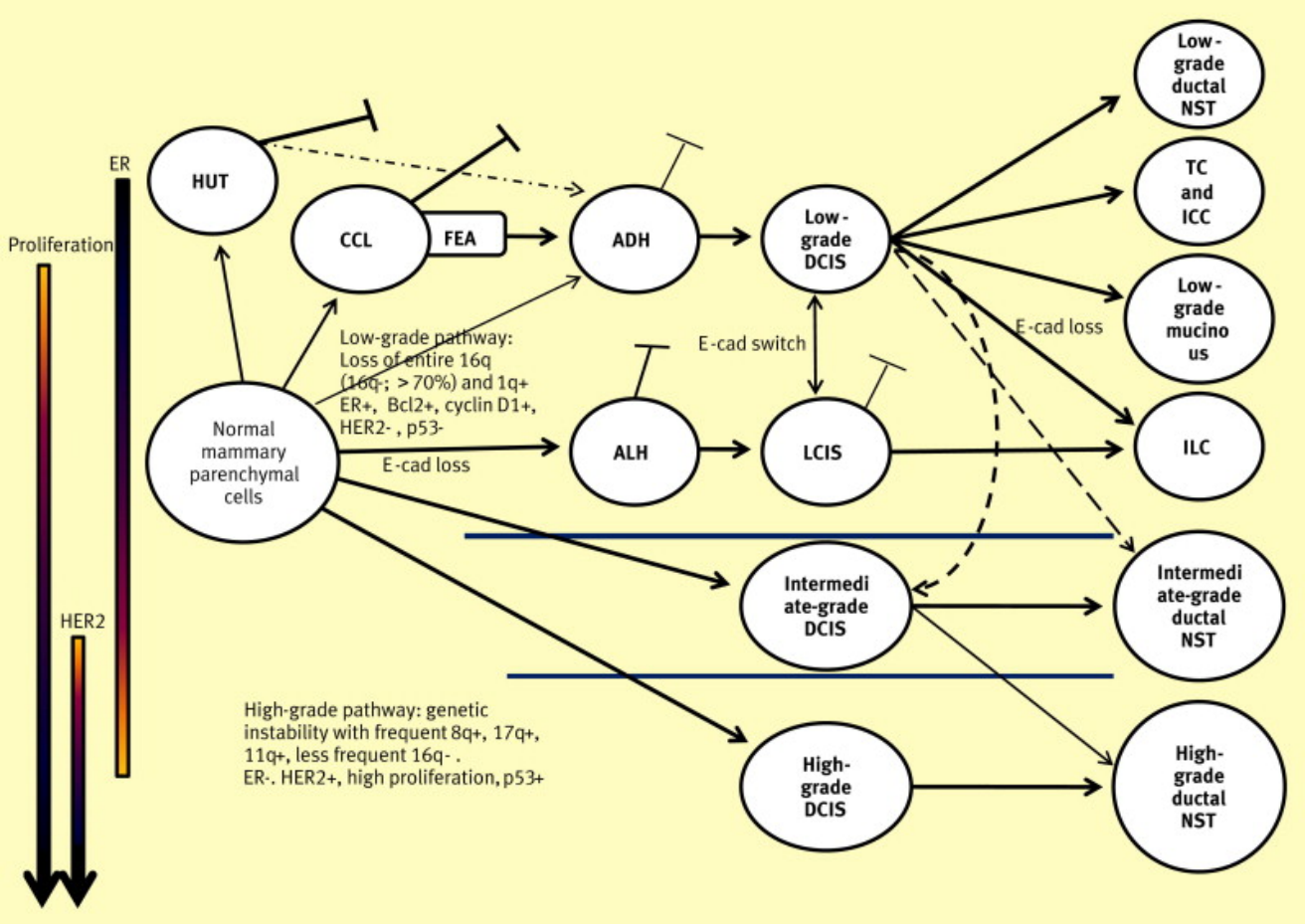

UMC Utrecht

Emad A. Rakha, The low nuclear grade breast neoplasia family, Diagnostic Histopathology, Volume 18, Issue 3, 2012, Pages 124-132,

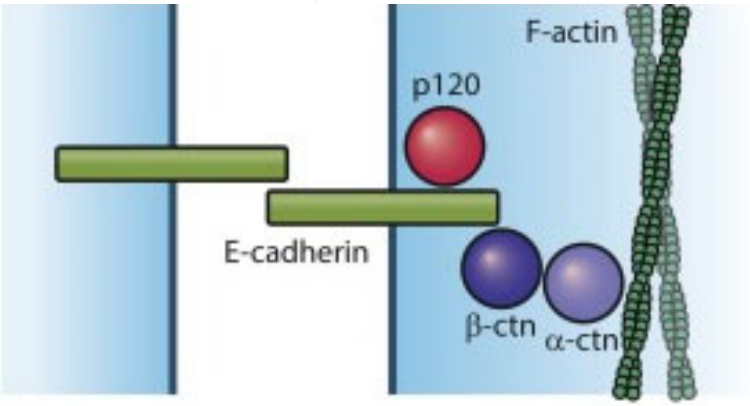

Jan-Hendrik Venhuizen, Femke J.C. Jacobs, Paul N. Span, Mirjam M. Zegers, P120 and E-cadherin: Double-edged swords in tumor metastasis, Seminars in Cancer Biology, Volume 60, 2020, Pages 107-120,

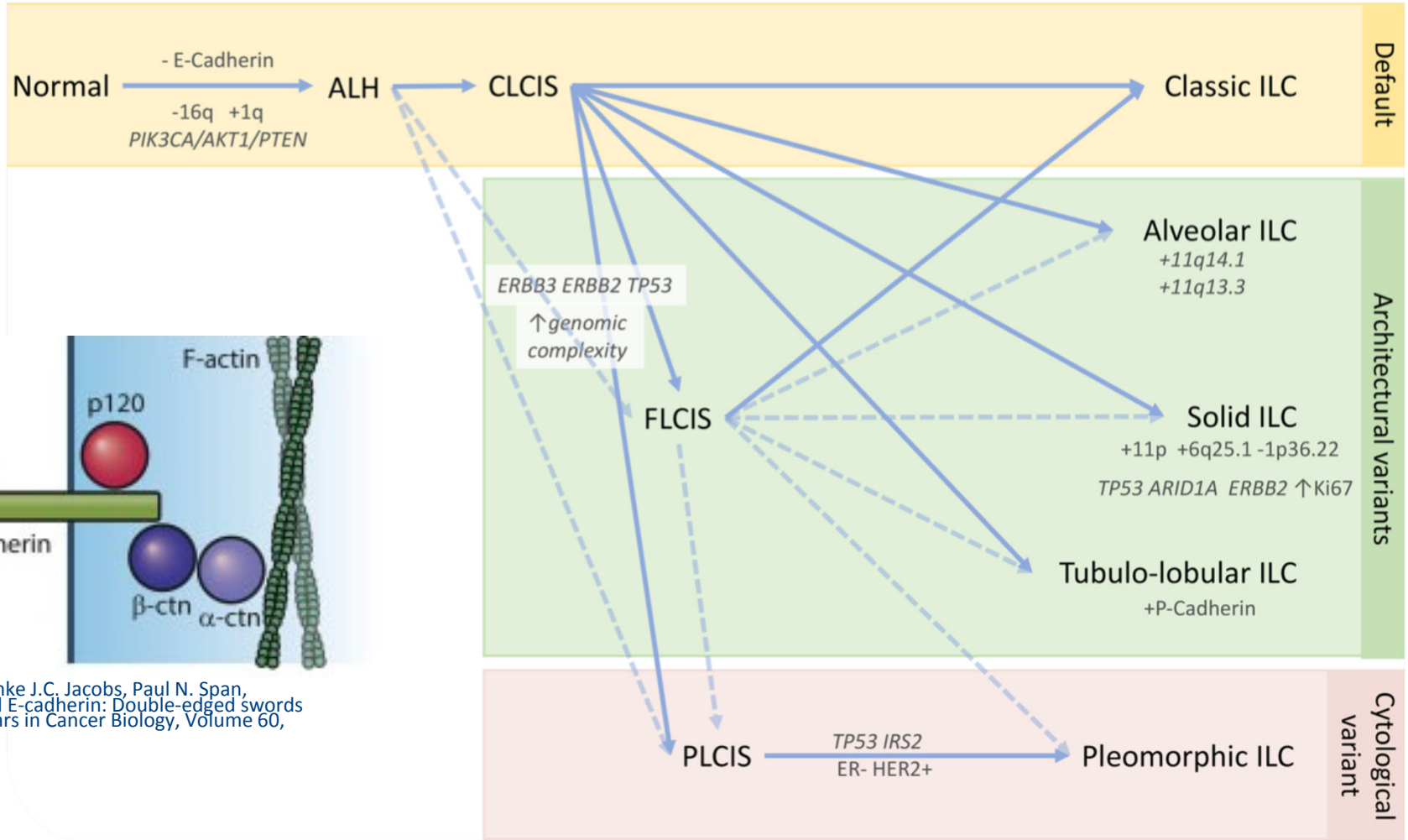

McCart Reed, A.E., Kalinowski, L., Simpson, P.T. *et al.* Invasive lobular carcinoma of the breast: the increasing importance of this special subtype. *Breast Cancer Res* **23,** 6 (2021). https://doi.org/10.1186/s13058-020-01384-6

UMC Utrecht

Lobulaire neoplasie

WHO: Lobulaire neoplasie (LN) wordt gebruikt voor het spectrum van atypische epitheliale laesies, afkomstig uit de terminale duct lobulaire unit, gekarakteriseerd door een proliferatie van over het algemeen kleine, niet-cohesieve monomorfe cellen met of zonder pagtoide betrokkenheid van de terminale ducten.

- **Hieronder vallen:**
  - Atypische lobulaire hyperplasie (ALH)
  - (klassiek) LCIS (C-LCIS)

ALH versus (klassiek) LCIS

- **Geen universeel geaccepteerde onderscheidende criteria.**
  - Gebruikte criteria niet erg reproduceerbaar
  - Onderscheid met name op biopten lastig
  - Advies surveillance bij ALH en klassiek LCIS gelijk
  - Moleculair geen verschillen

ALH	C-LCIS
RR op maligniteit 4-5x verhoogd	RR op maligniteit 8-10x verhoogd
<50% expansie van het lobje	>50% betrokkenheid lobje
Acini beperkt vergroot	Vergrote acini >8 cellen diameter
Gehele lobje kan aangedaan zijn, maar dan wel architectureel normaal	Duidelijke grens aangedane en normale deel lobje
	Lumen acinus mag nog aanwezig zijn

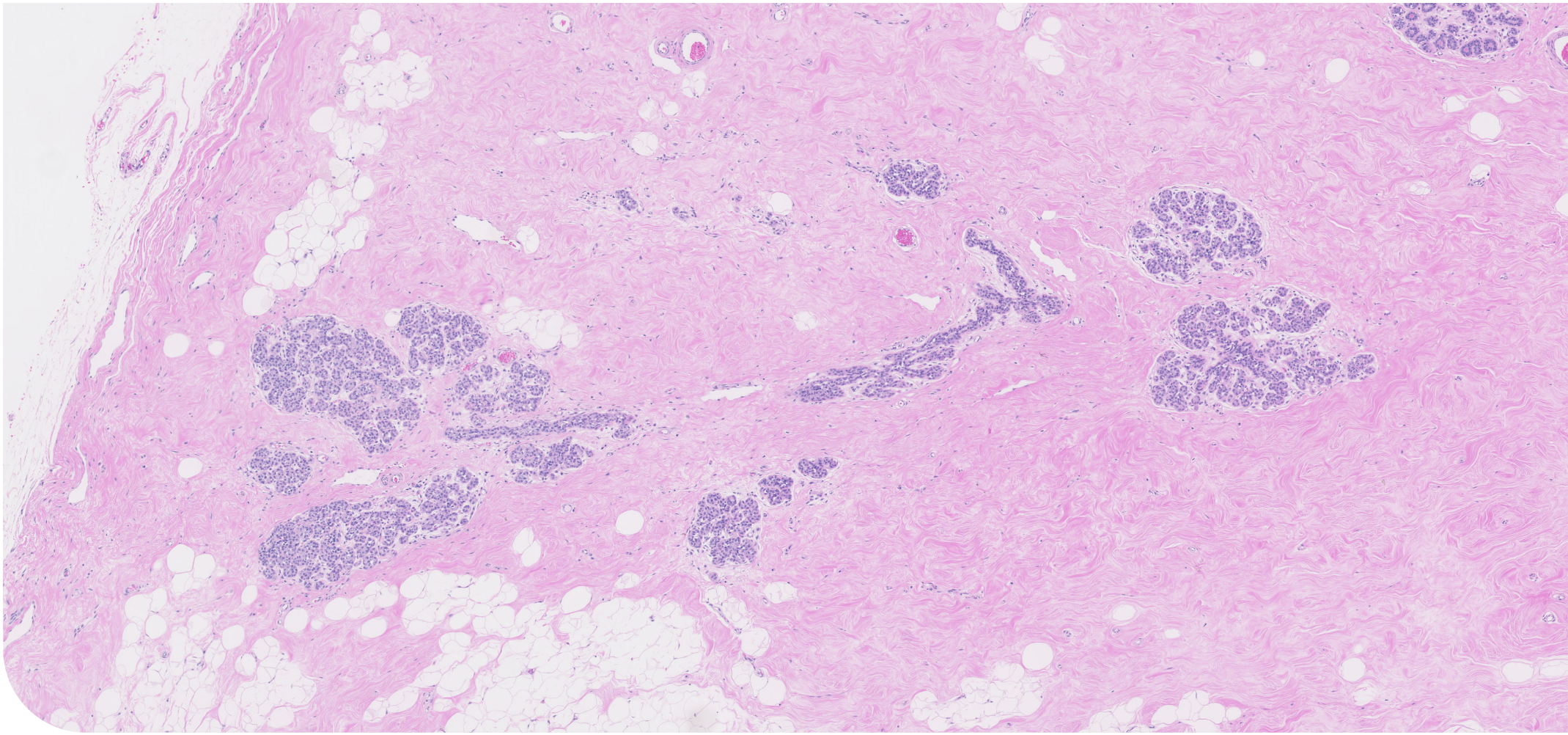

ALH

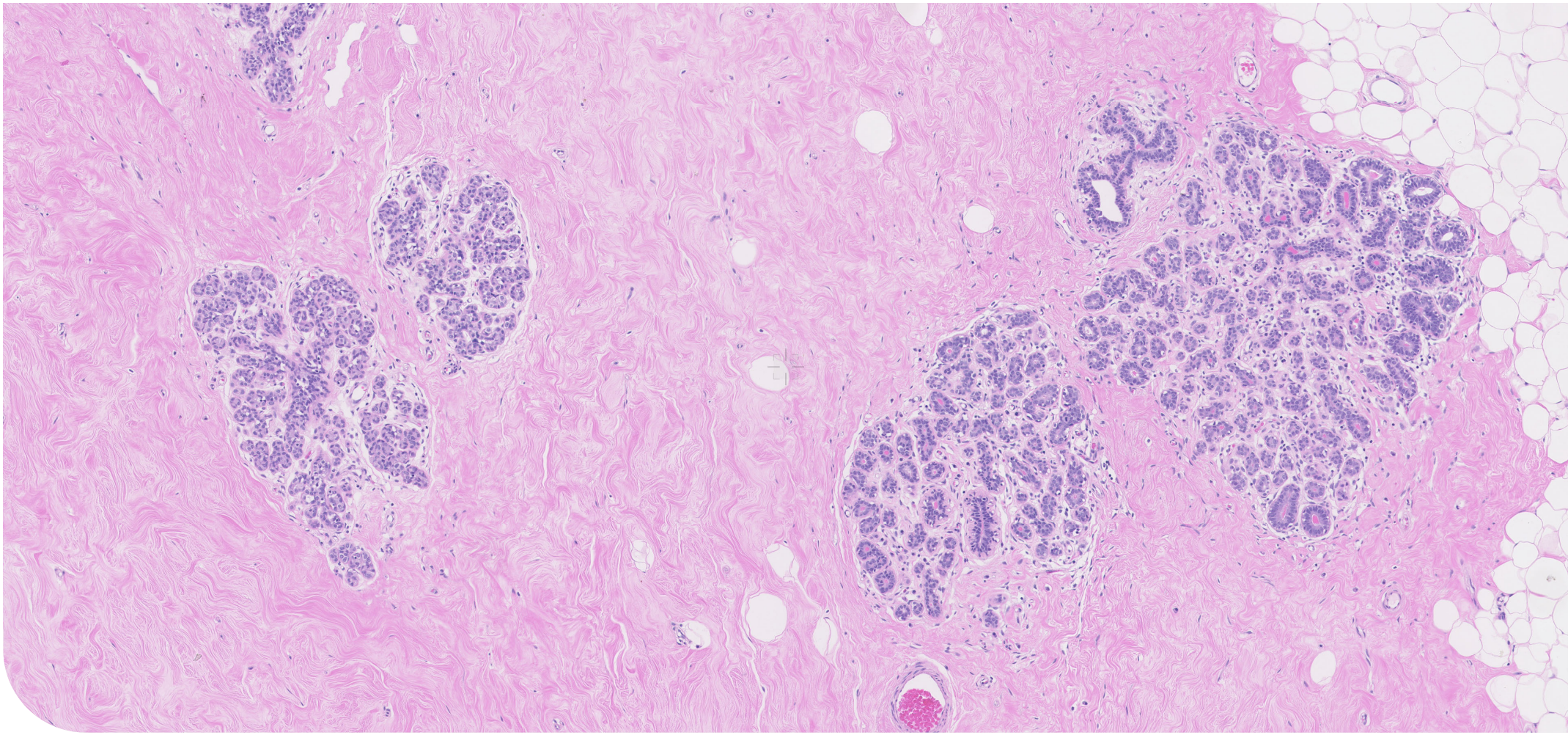

ALH

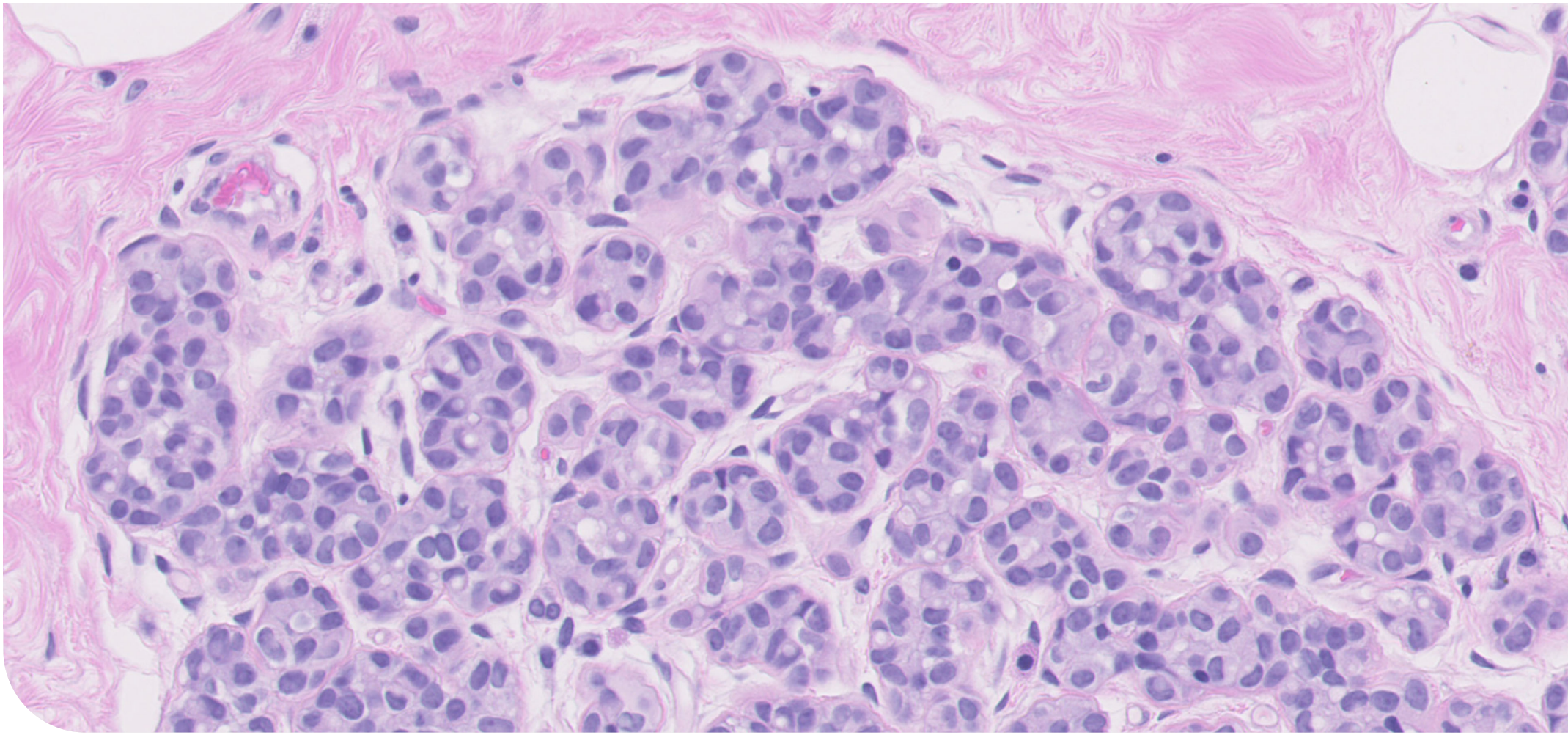

ALH

ADH en C-LCIS

- **Klinische/radiologische presentatie**
  - 0,5-4% van de verder benigne mamma biopten
  - Meest voorkomend bij vrouwen van 50-59 jaar
  - Meestal toevalsbevinding (asymptomatisch klinisch en radiologisch)
  - Zeldzaam: calcificaties
  - Rosen Triad: cilindercellaesies, LCIS en tubulair carcinoom
  - 30-67% bilateraal LCIS, ook bilateraal verhoogd risico maligniteit

ADH en C-LCIS

- **Histologie**
  - Aangedane lobjes verspreid tussen het normale borstklierweefsel
  - Ook pagetoide intraductale verspreiding wordt gezien (zaagtand/klaverblad patroon)
  - Let op atrofische lobjes, hierin minder expansie en meer ductale betrokkenheid
  - Intracytoplasmatische slijmvacuolen
- **Gradering (geen klinische consequentie)**
  - **Type A cytologie (laaggradig):** kleine, uniforme cellen met hyperchromatische kernen, 1-1,5x kern van lymfocyt
  - **Type B cytologie (Intermediare grade):** licht vergrote, vesiculaire kernen (2x kern lymfocyt) met milde variatie in grootte en vorm, en kleine nucleoli

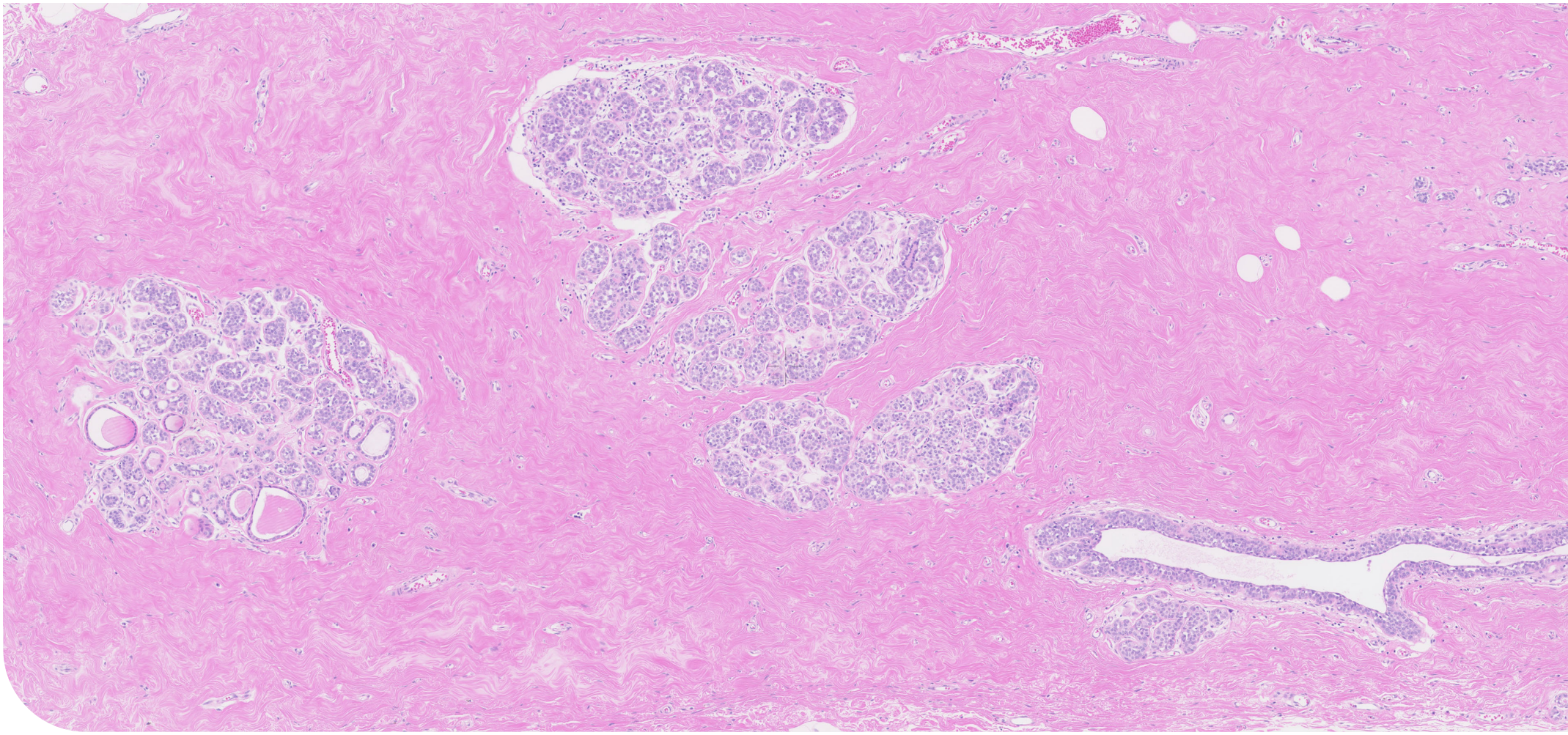

C-LCIS

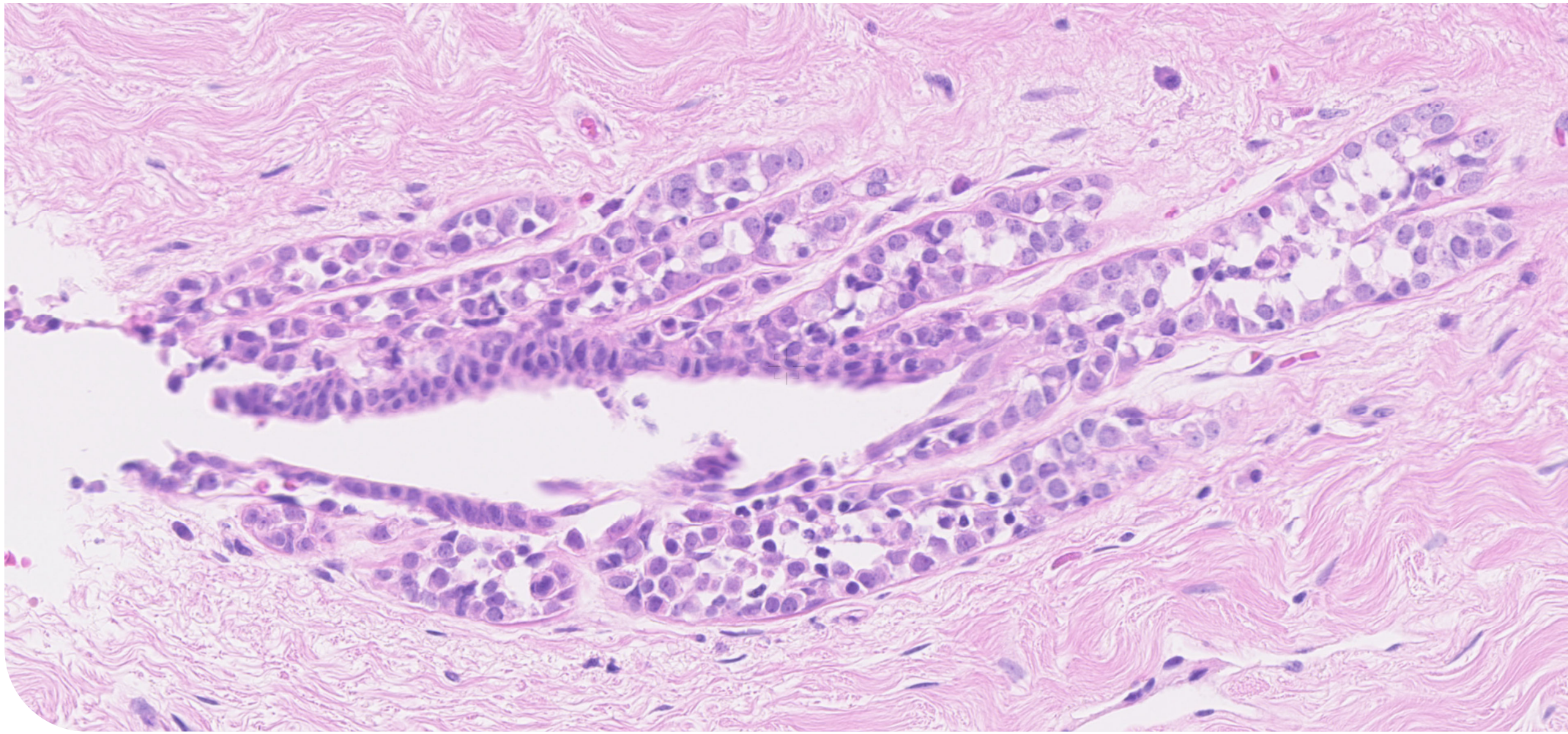

C-LCIS

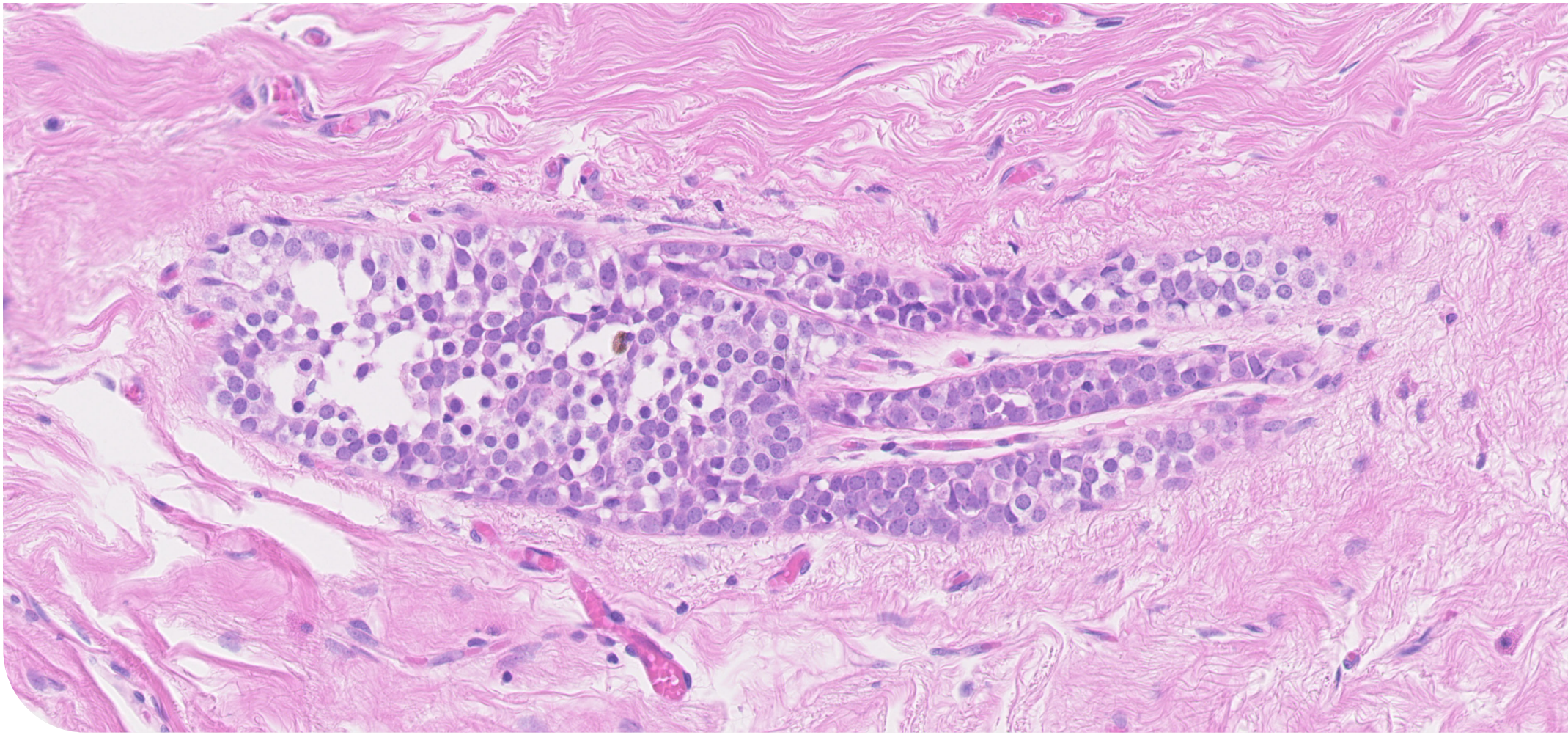

C-LCIS type A

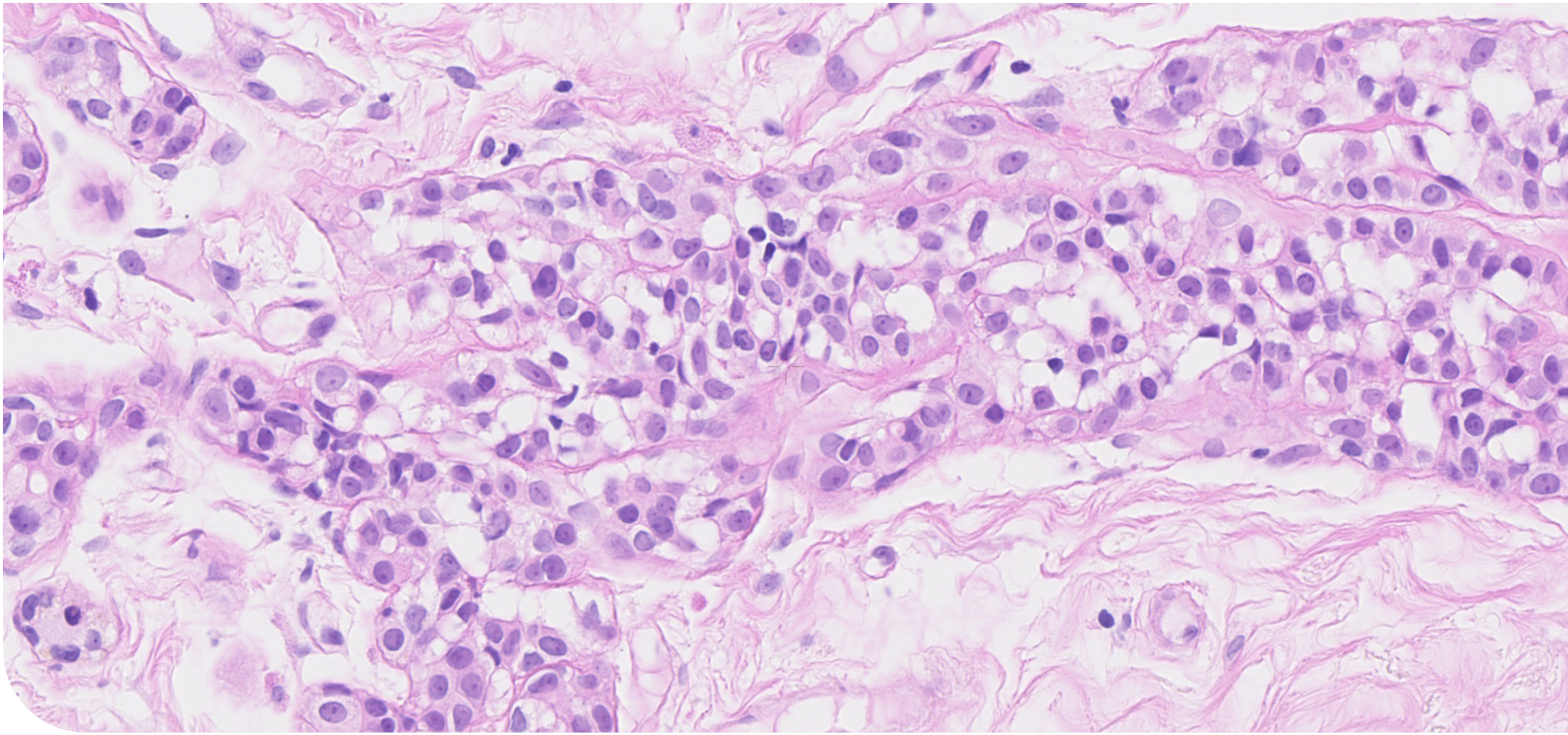

C-LCIS Type B

Aanvullende (IHC) kleuringen

IHC kleuring	Verwacht patroon ALH/LCIS
E-cadherine (niet routinematig gebruiken)	90% membraneus negatief 10% aberrante aankleuring (vaak zwak/dot-like) Pitfall: bijmenging myoepitheel (ALH)
P120	Verlies membraneuze aankleuring Toename cytplasmatisch aankleuring
CK5	Negatieve luminale of pagetoide populatie
ER	Positieve luminale of pagetoide populatie
CK34betaE12	Positief (DCIS vaak zwak of negatief)
B-catenine	Verlies membraneuze aankleuring
Alcian blue/PAS-D	Intracytoplasmatische slijmvacuolen

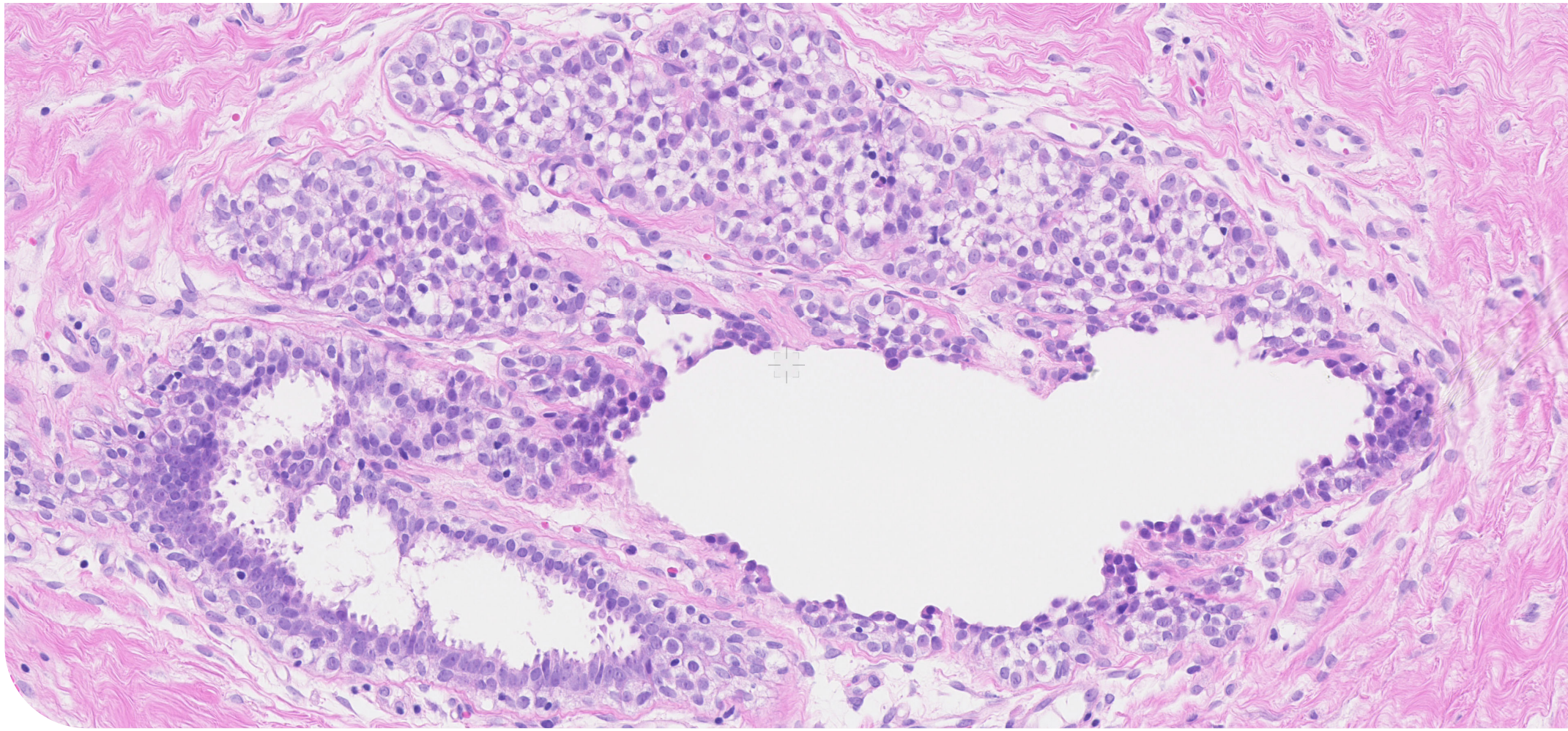

C-LCIS

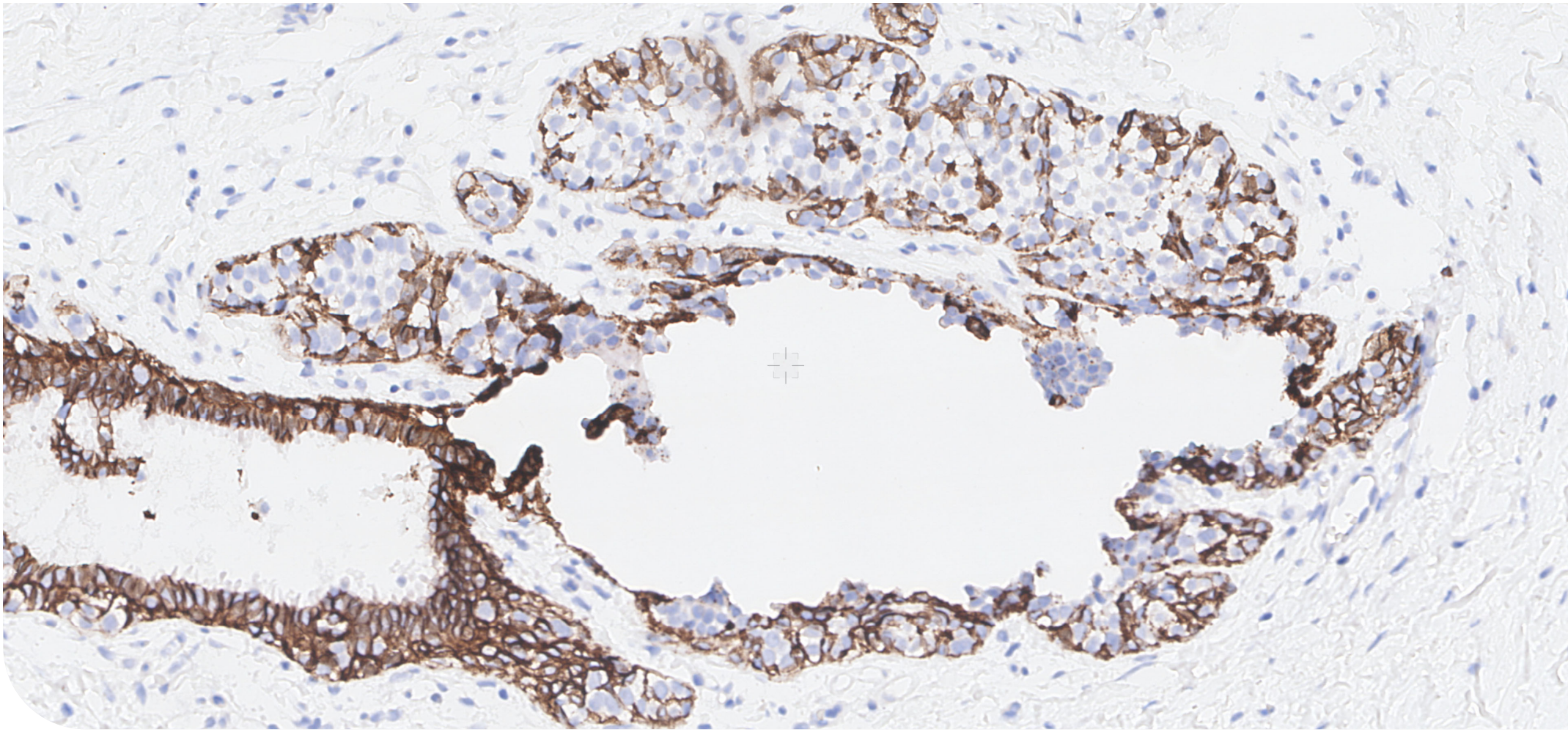

C-LCIS E-cadherine

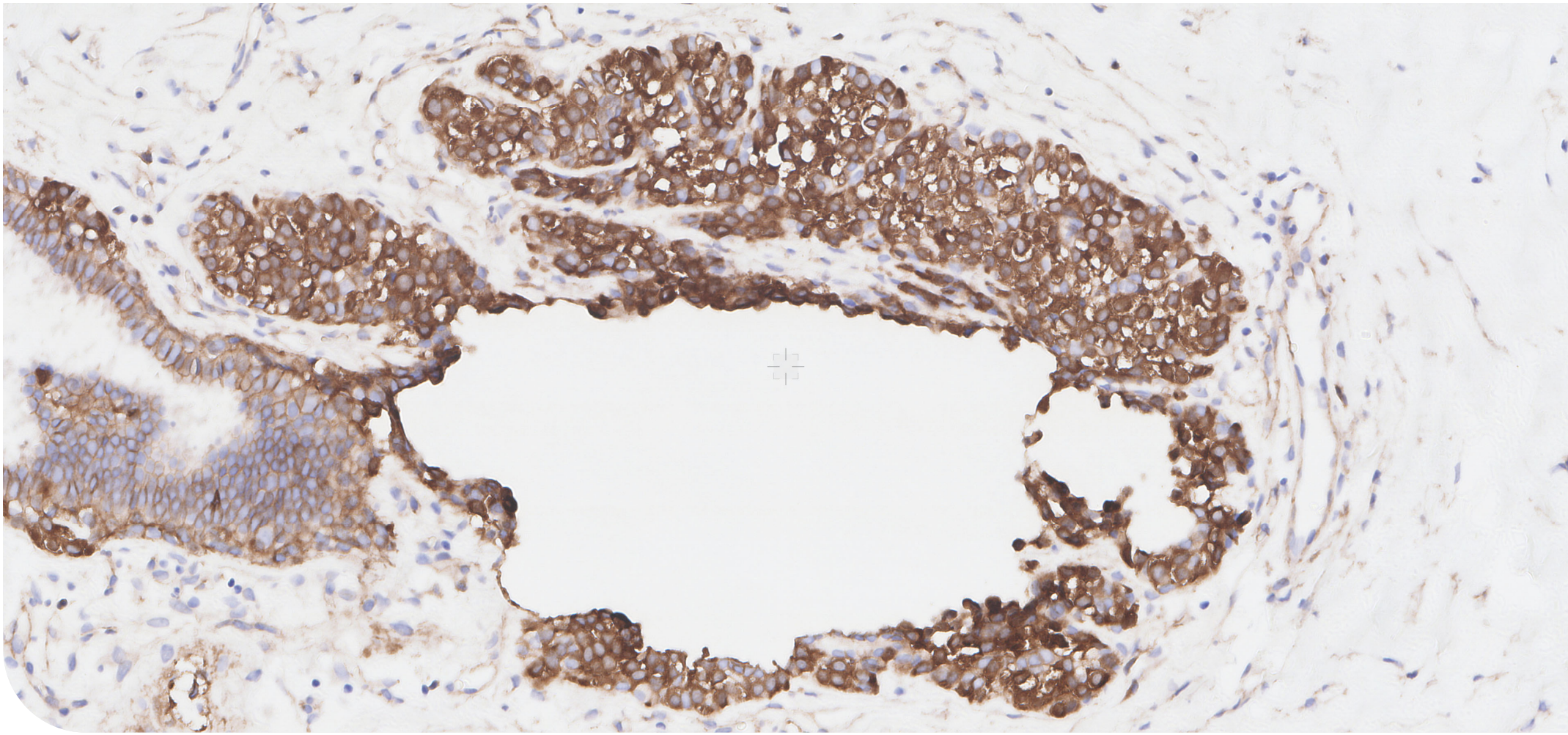

C-LCIS P120

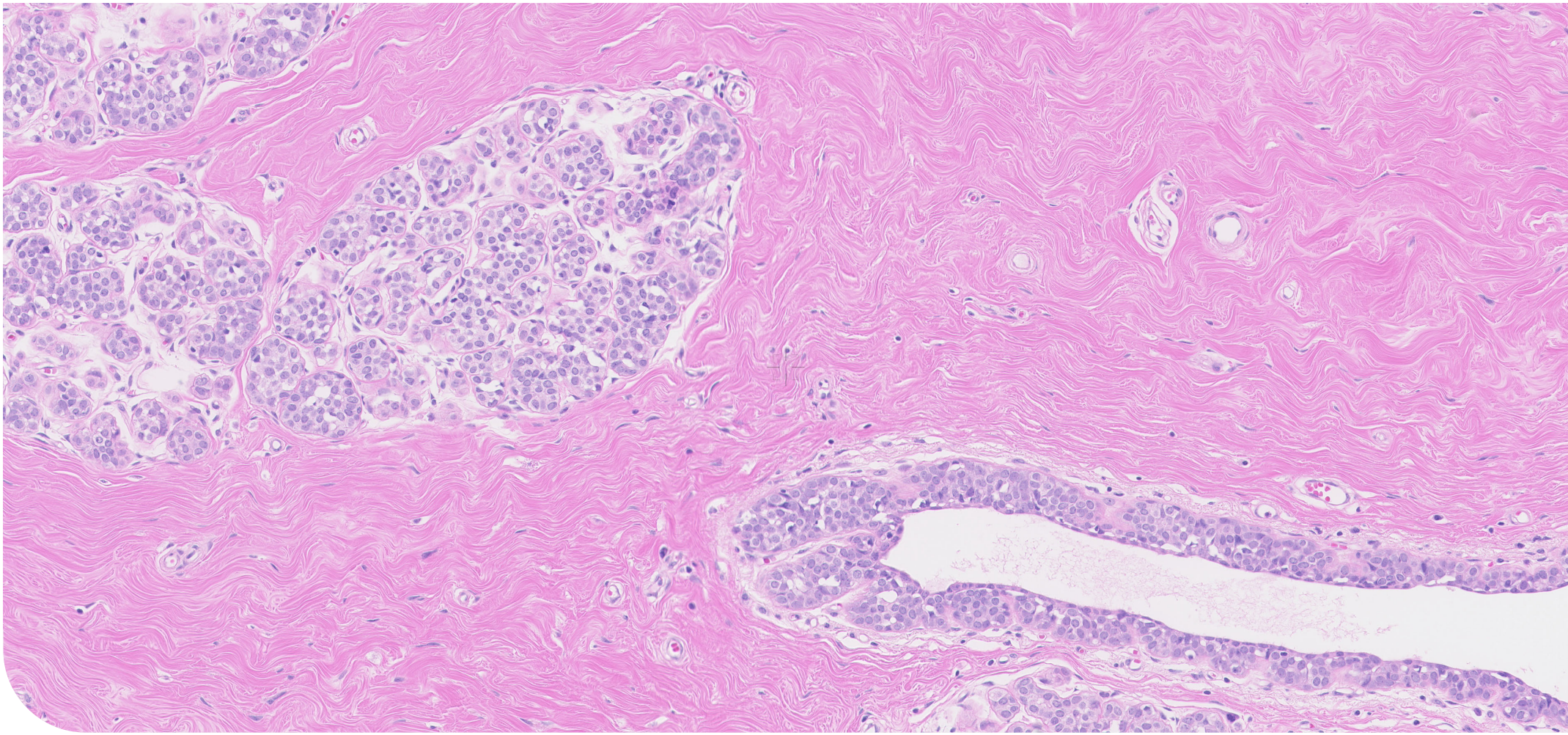

C-LCIS

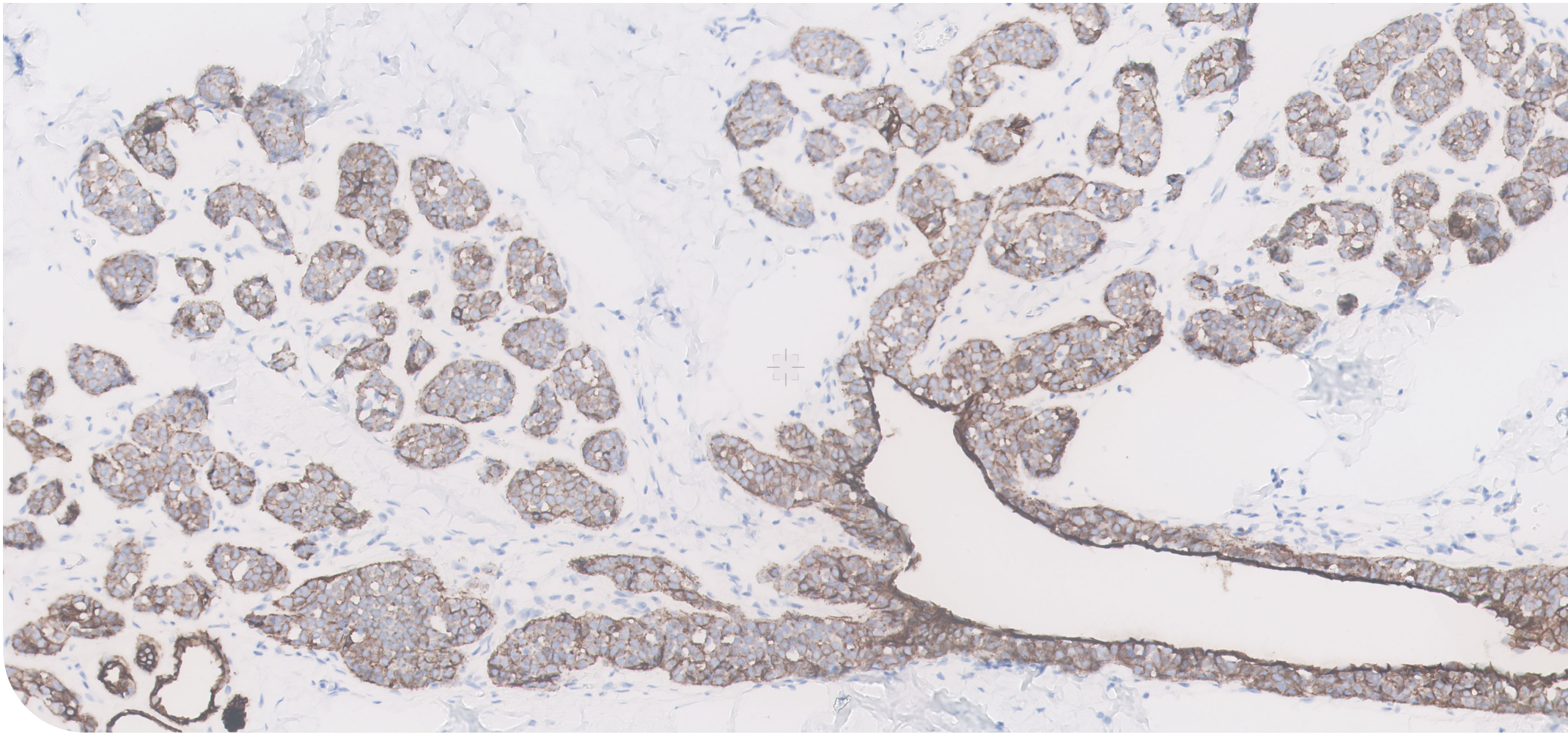

C-LCIS E-cadherine

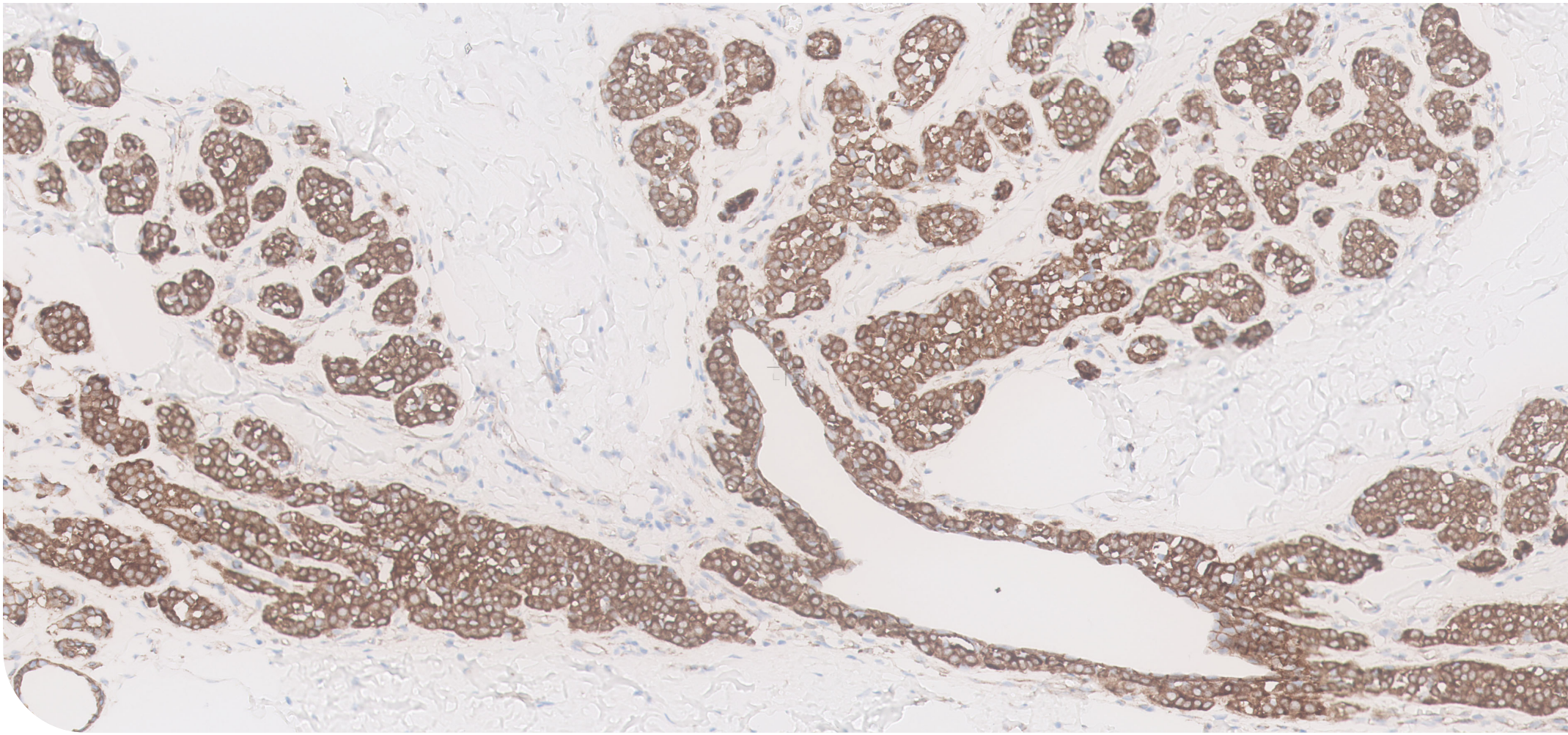

C-LCIS P120

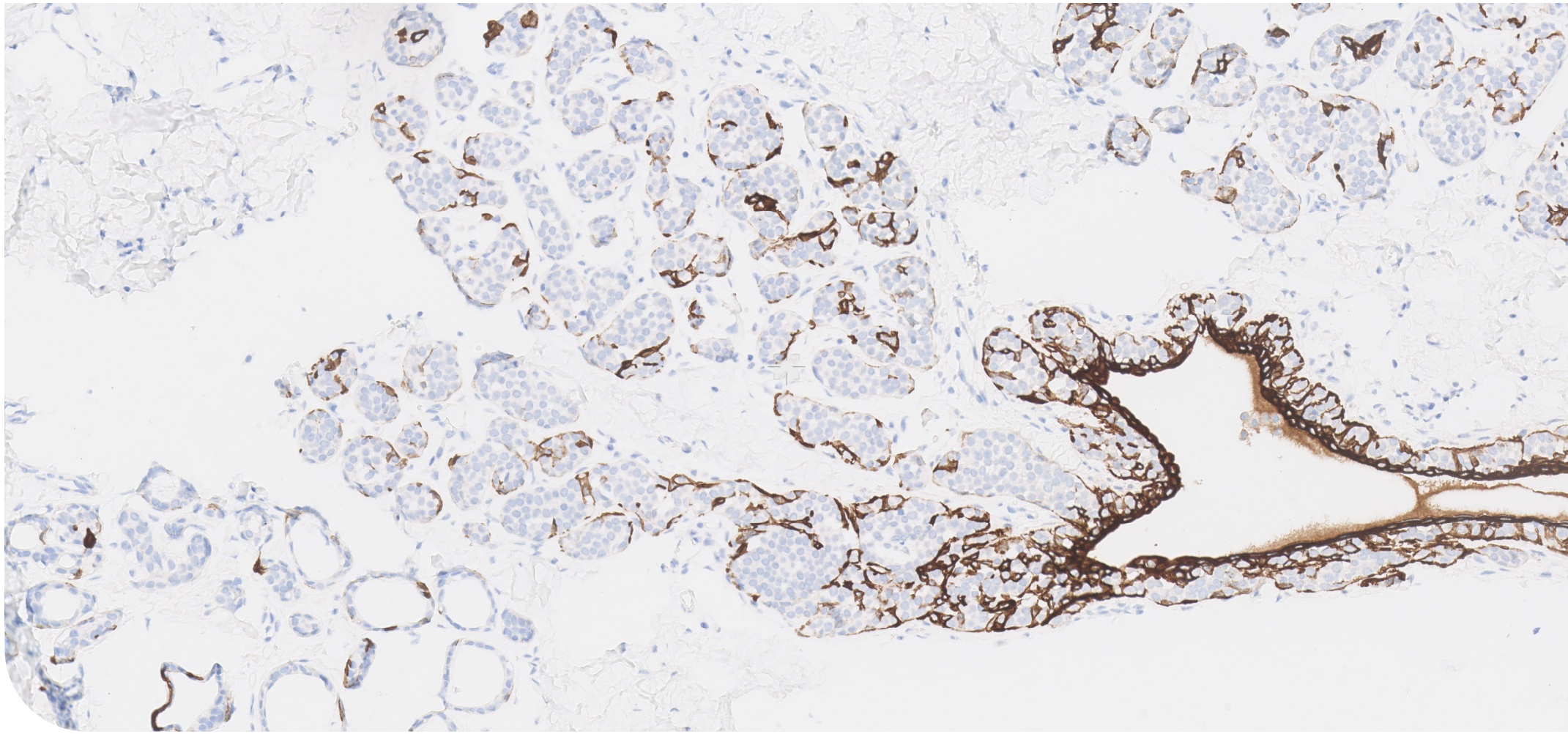

C-LCIS CK5

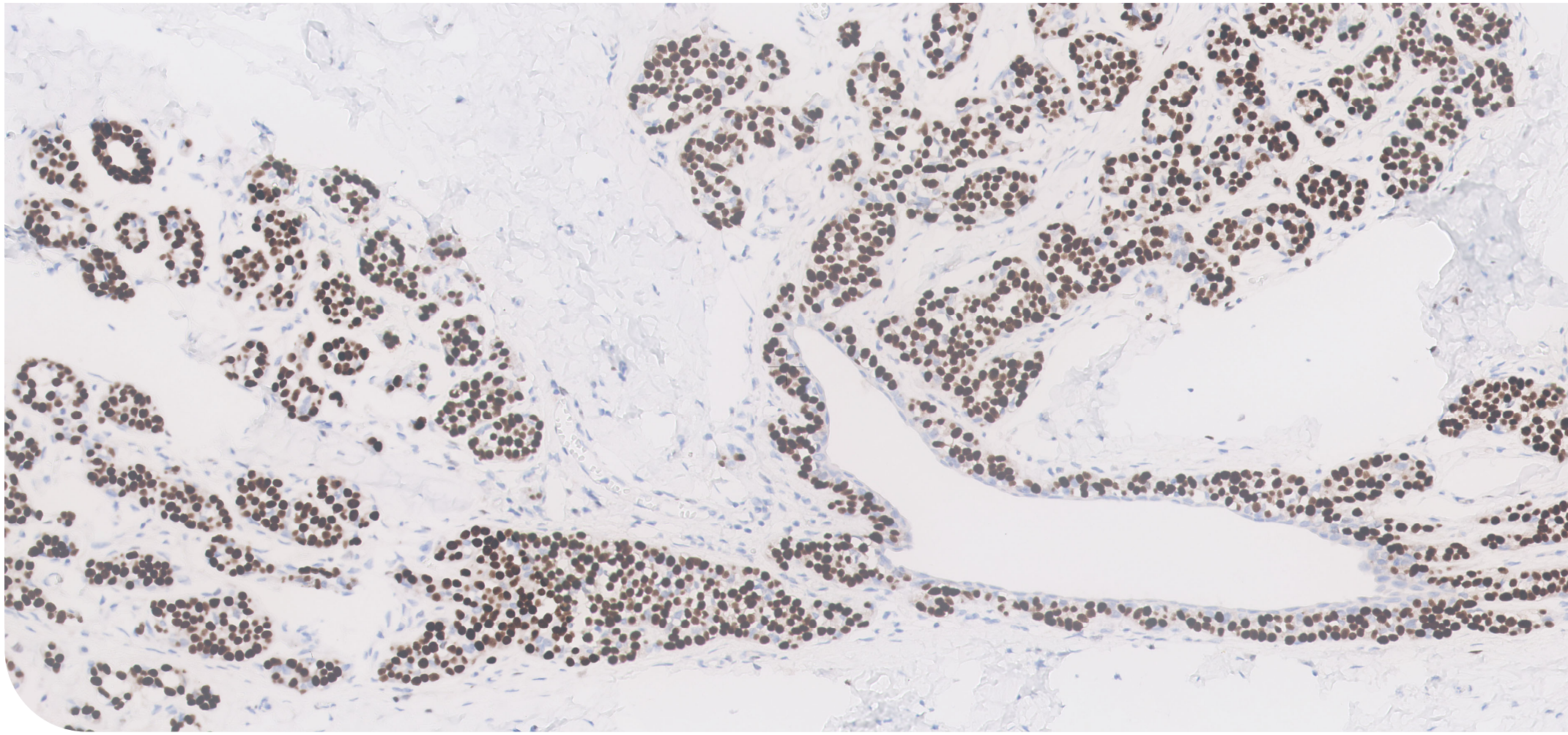

C-LCIS ER

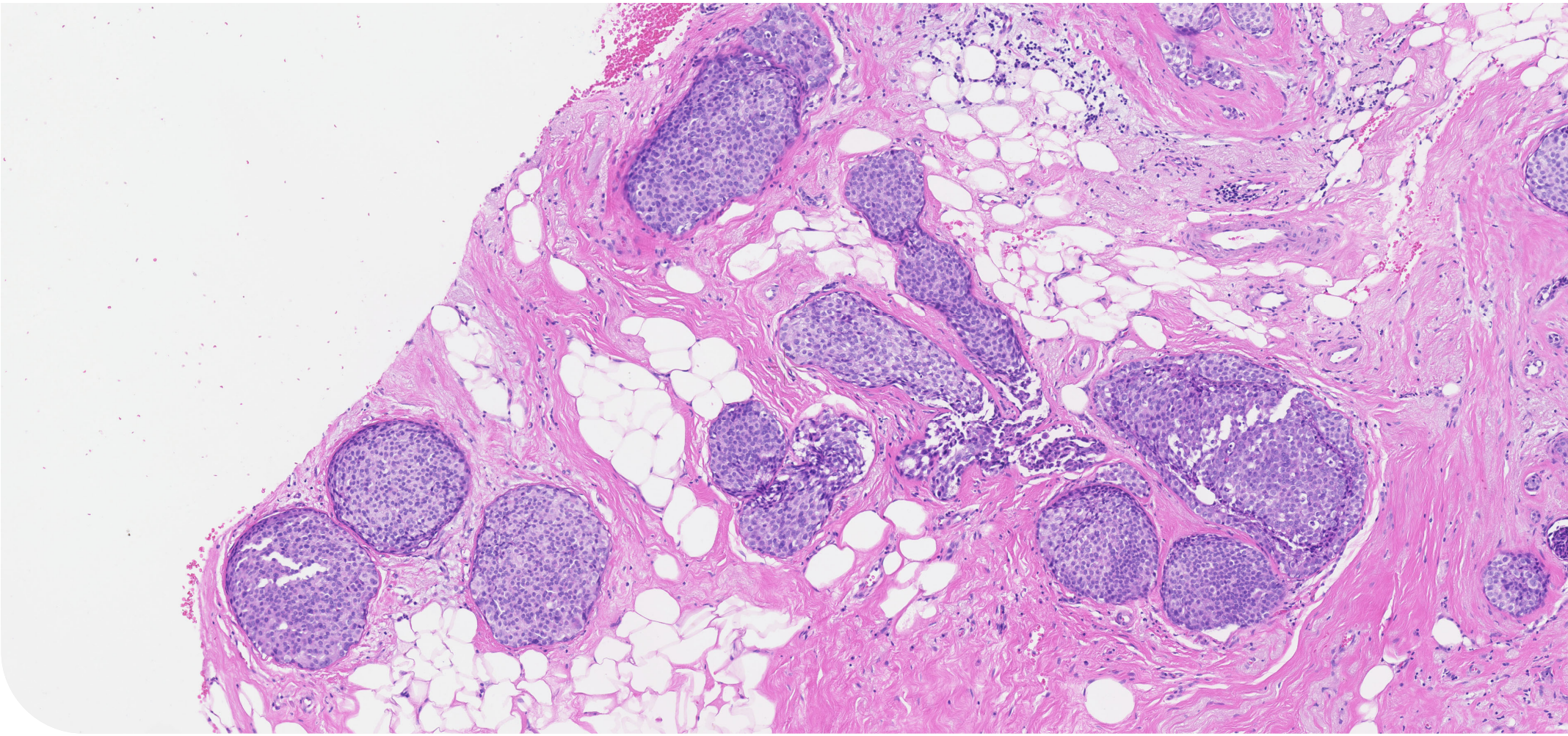

F-LCIS

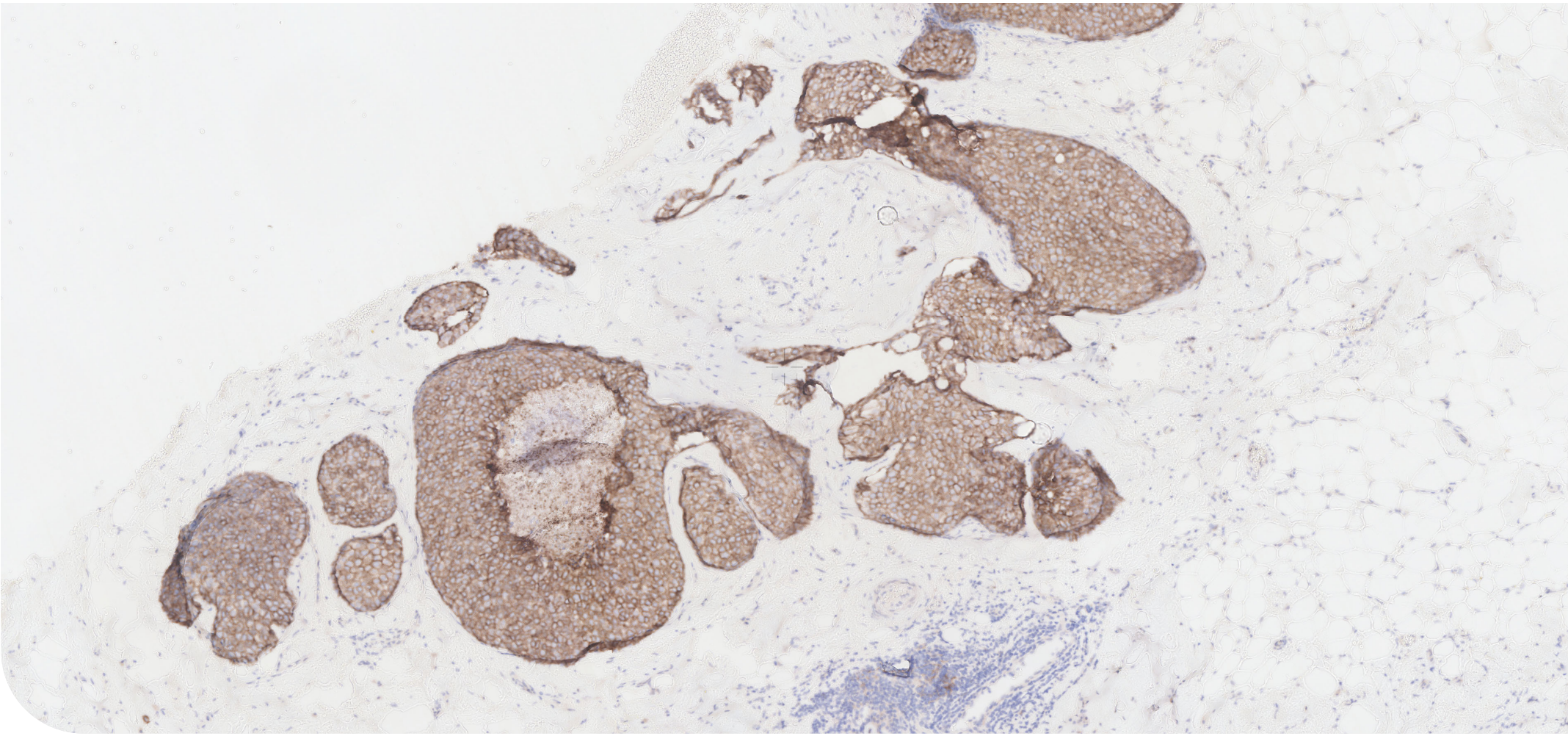

F-LCIS E-cadherine

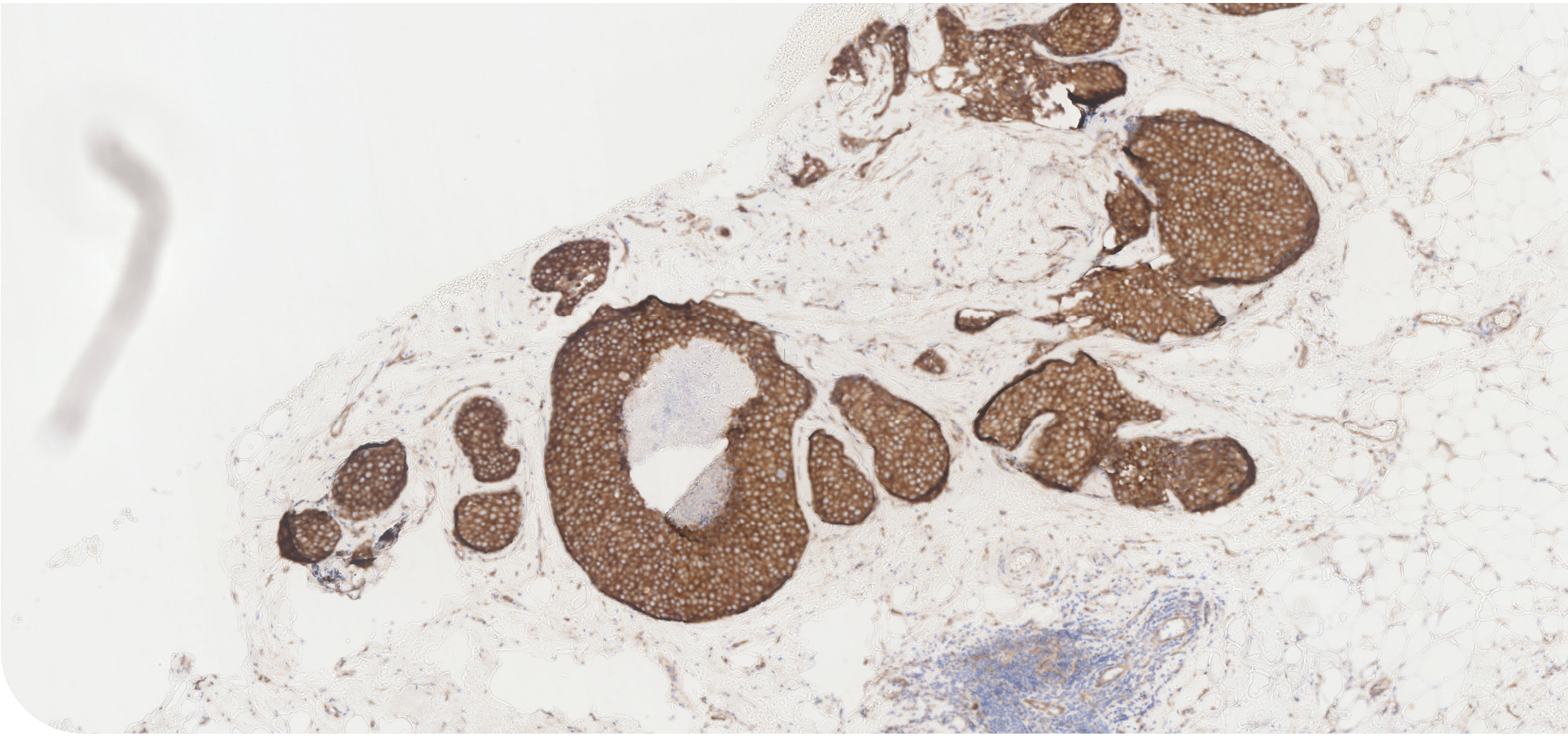

F-LCIS p120

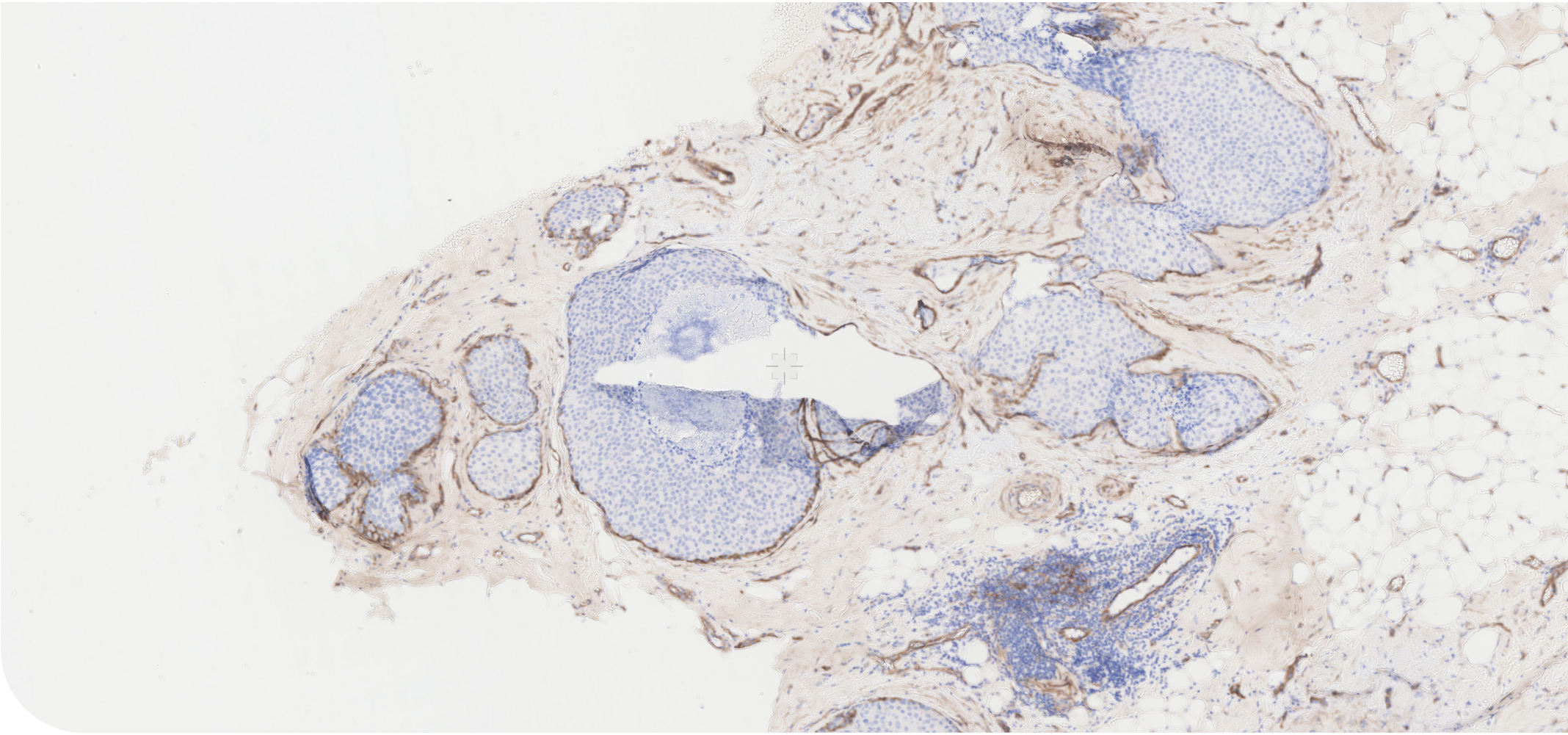

F-LCIS β-catenine

Differentiaal diagnose C-LCIS

Differentiaal diagnose	CD68	ER	CK5	E-cad/ P120	P40/ calponine	CKAE1/3/ Cam5.2
Histiocyten in een lobje	+	-	-	-	-	-
Myoepitheliale hyperplasie	-	-	+	membraneus	+	+
Lobulaire cancerisatie DCIS	-	+	-	membraneus	+ perifeer - centraal	+
Cribriform DCIS	-	+	- centraal	membraneus	+ perifeer - centraal	+
Dimorphic/pale cells in FEA/ADH/DCIS	-	+	-	membraneus	+ perifeer	+
Invasief lobulair carcinoom	-	+	-	Verlies/ cytoplasmatisch	-	+ losse cellen

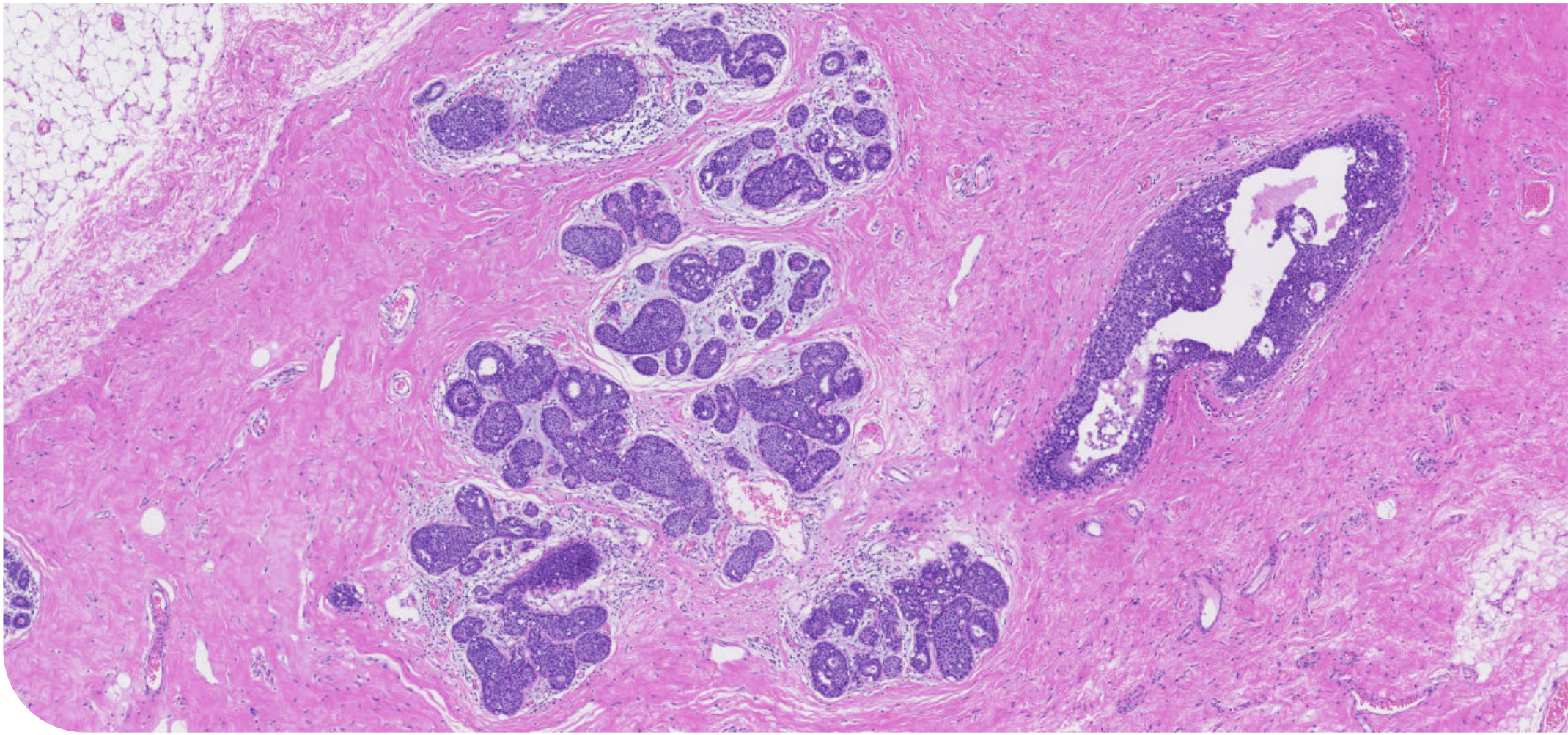

Lobulaire cancerisatie DCIS

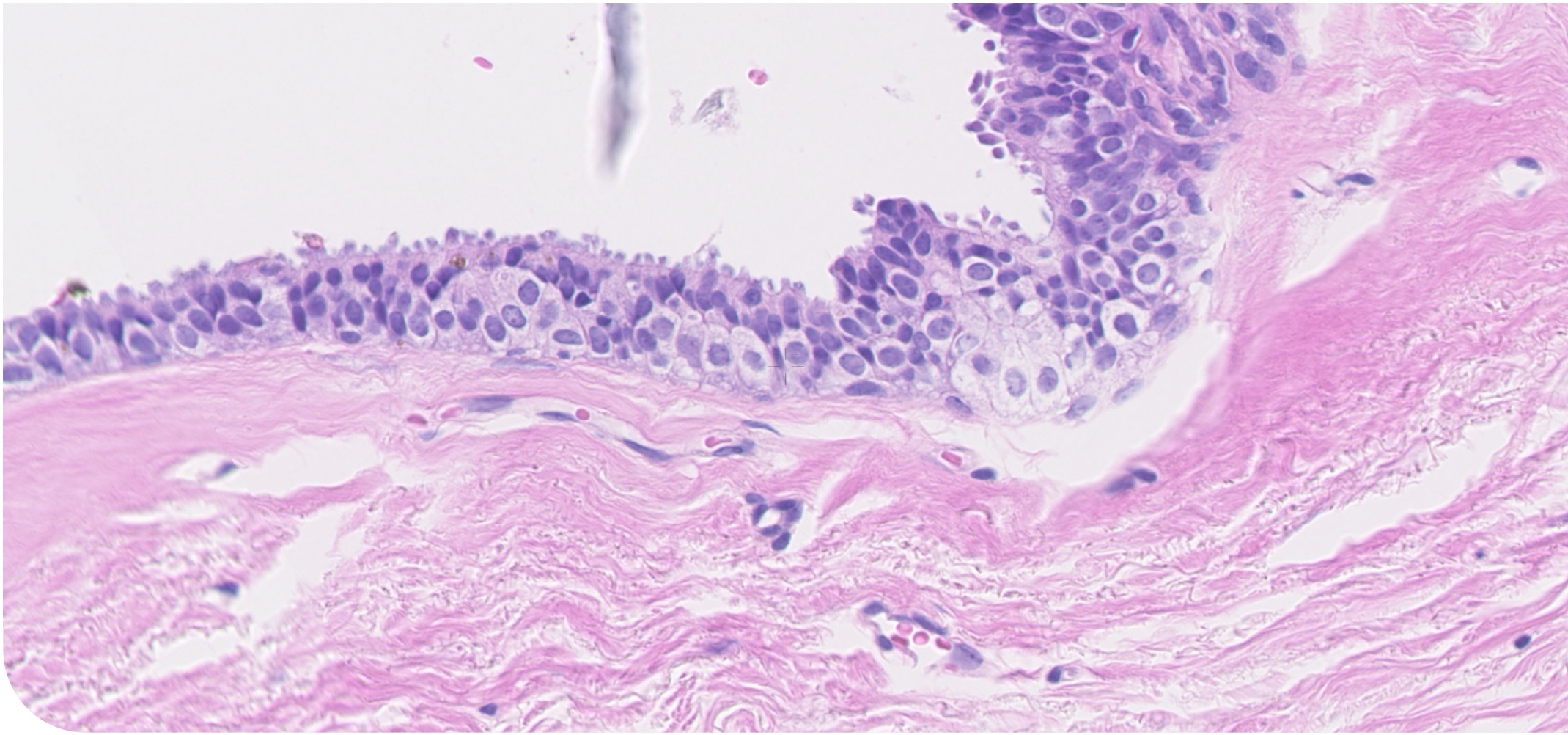

Cilindercellaesie met atypie met dimorphic cells/pale cells

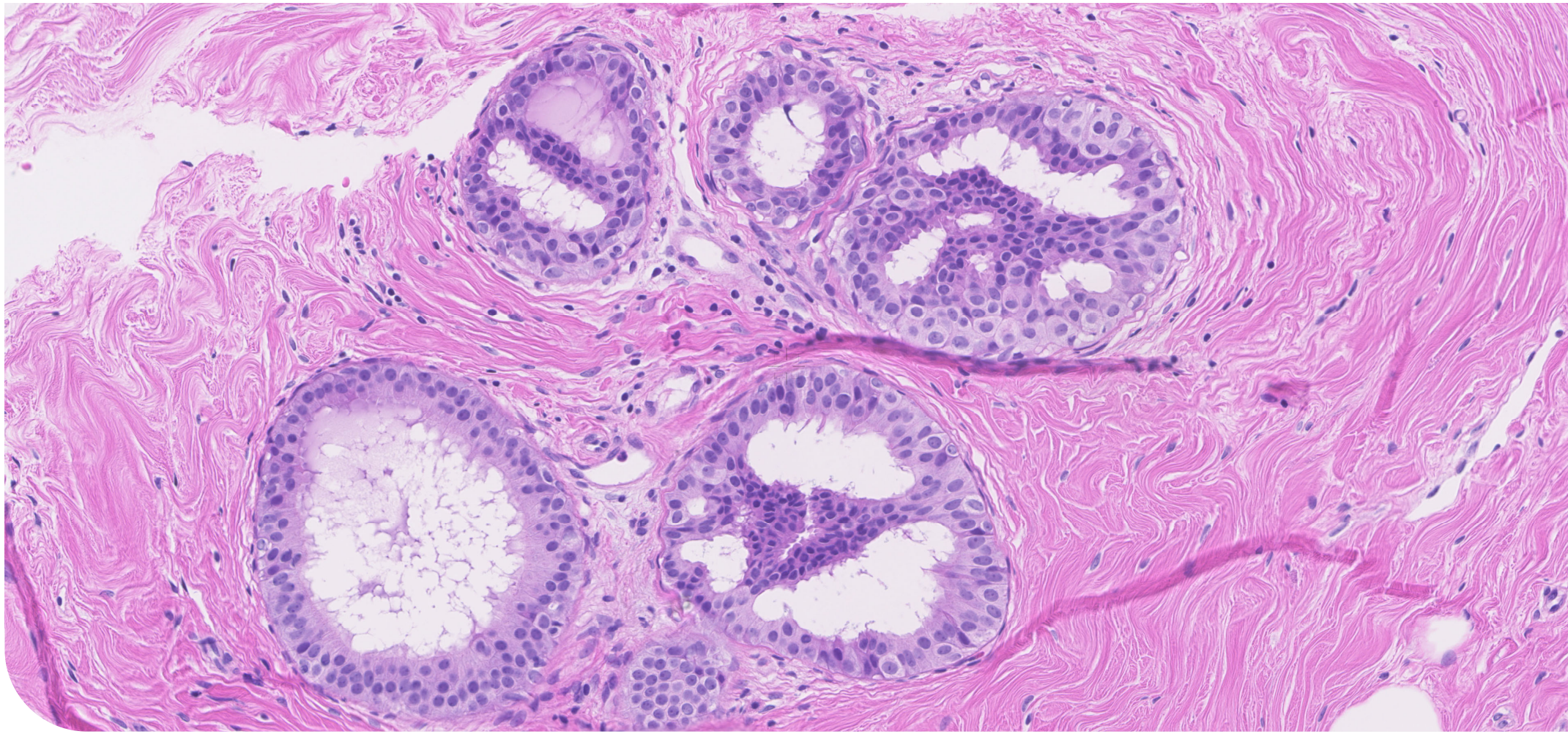

ADH met dimorphic cells/pale cells

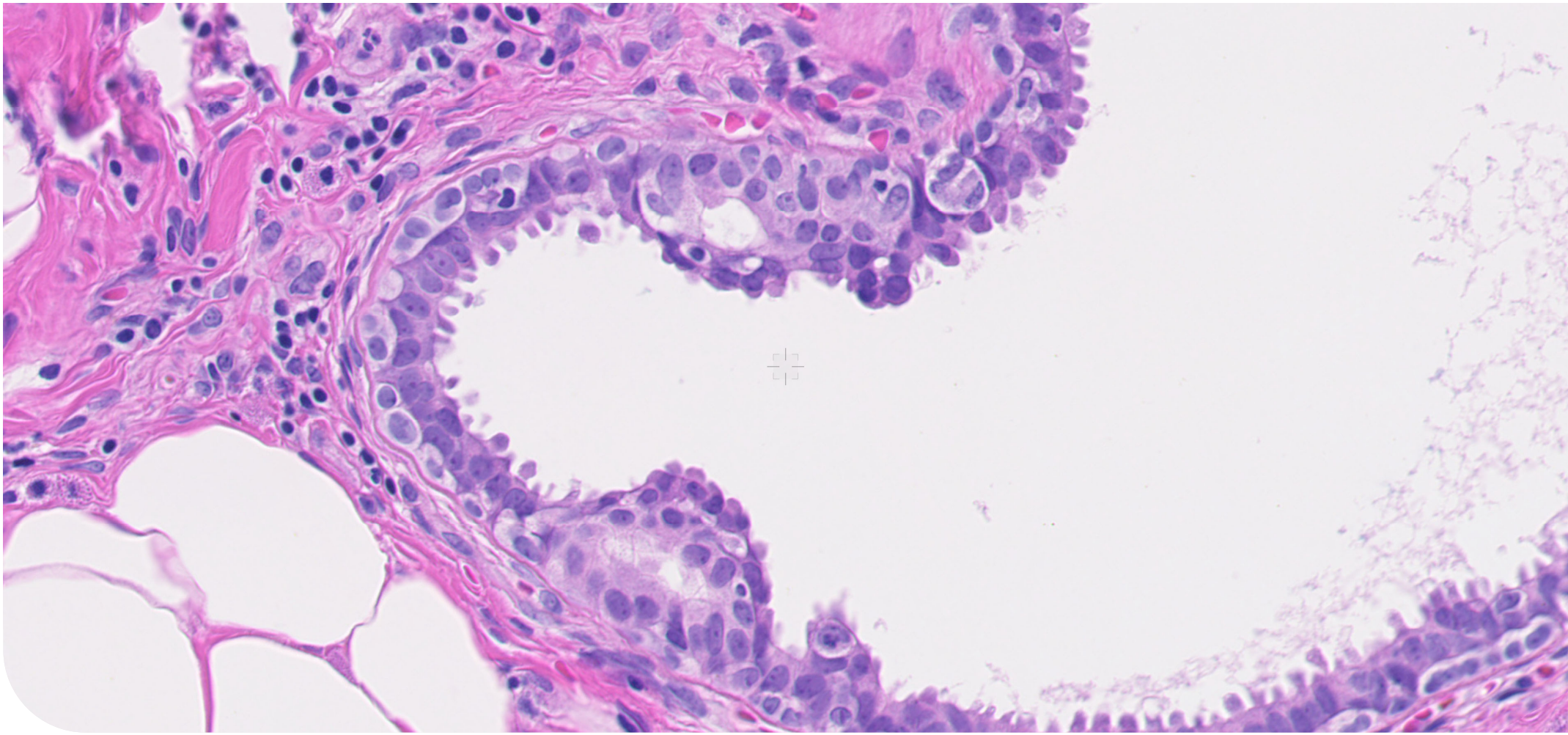

ADH met dimorphic cells/pale cells

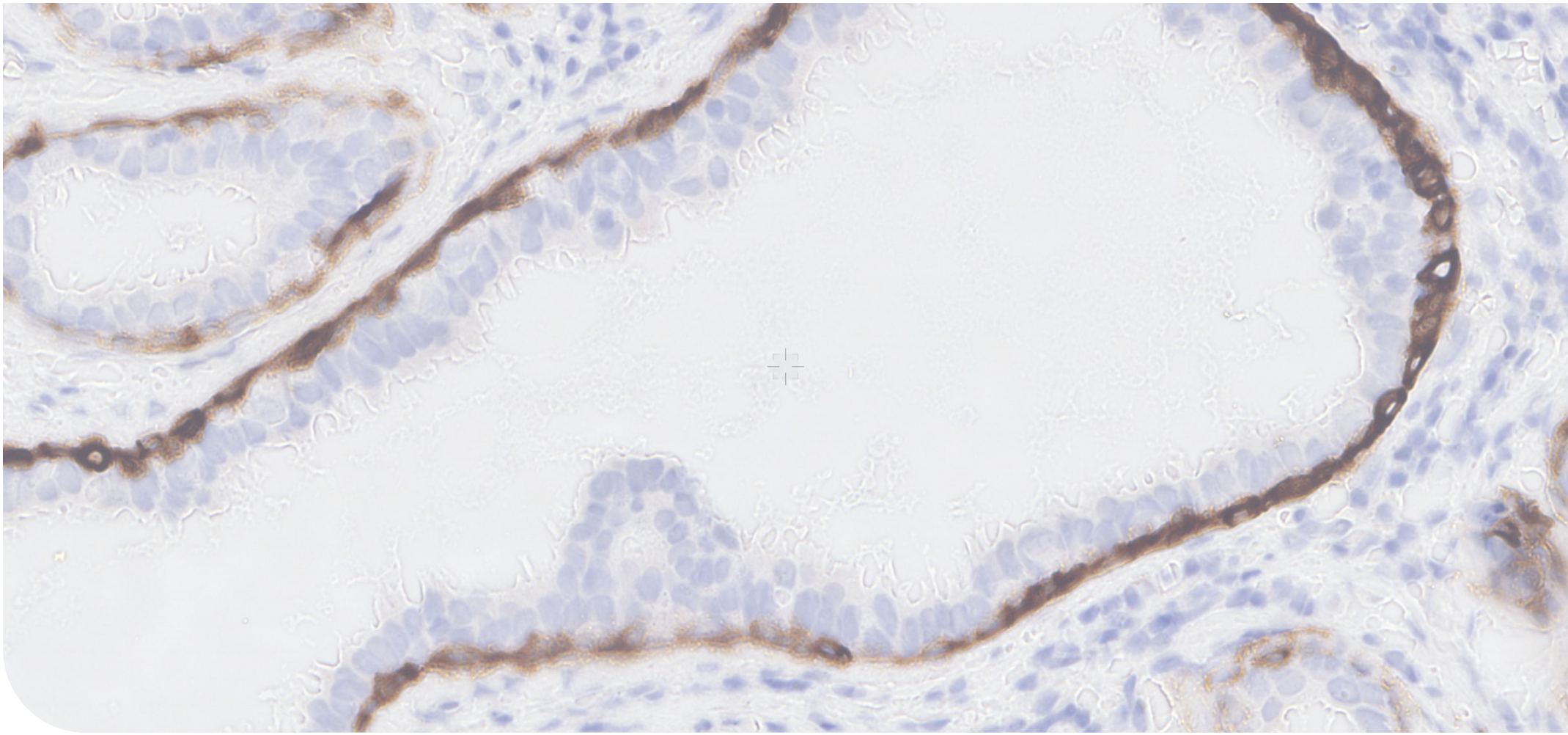

ADH met dimorphic/pale cells CK5

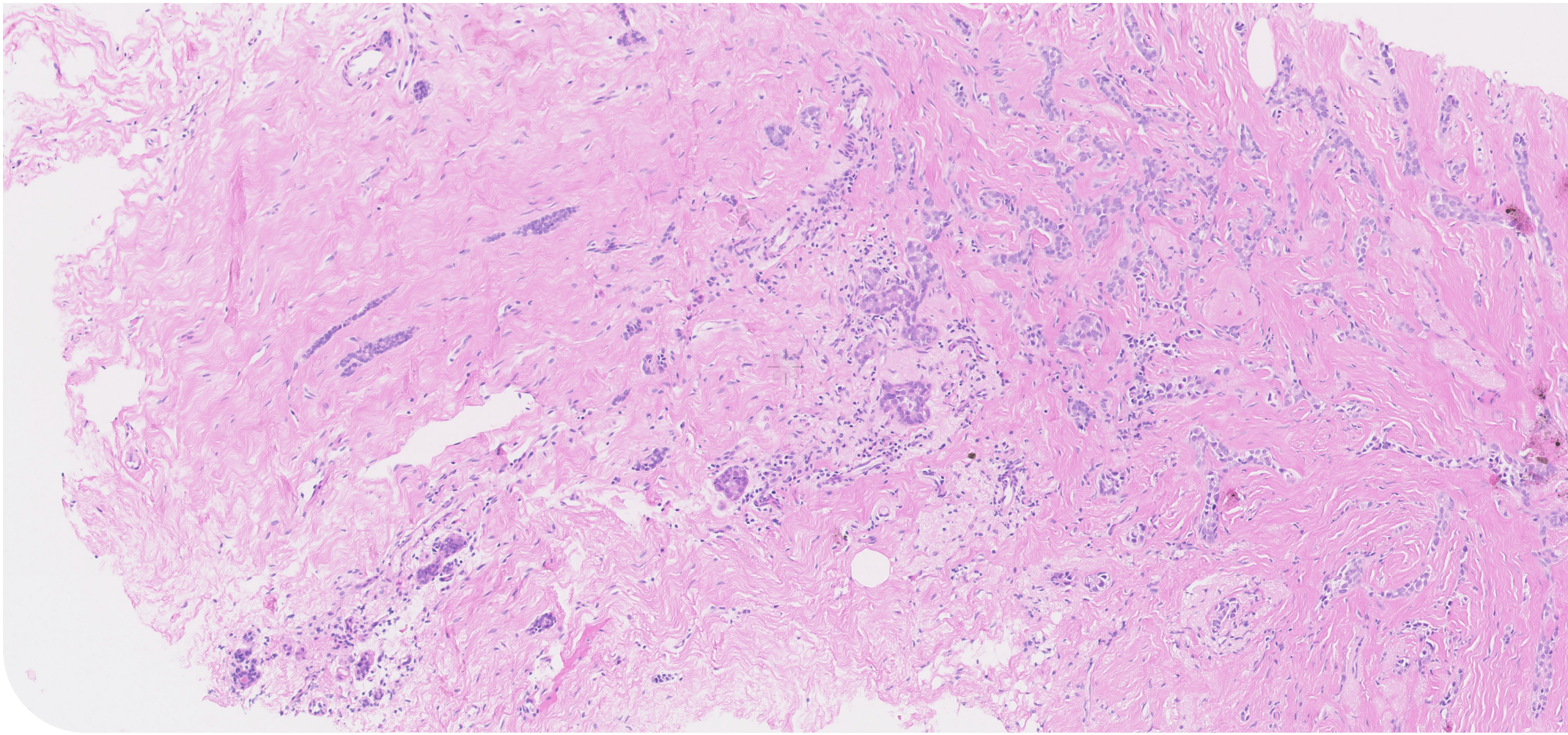

ILC en LN in scleroserende adenosis



ILC en LN in scleroserende adenosis E-cadherine

Huidige aanbevelingen C-LCIS en ALH

- **Risico op maligniteit C-LCIS:**
  - Absoluut risico op maligniteit 1-2% per jaar
  - >20% kans op maligniteit na 20 jaar
  - 30-40% life time risico op maligniteit
  - Verhoogde kans ontwikkeling laaggradig DCIS of laaggradig invasieve tumoren
- **Biopt concordant met radiologie: (microckalk, fibroadenoom etc):**
  - 3% upgrade risico
  - Advies: klinische en radiologische follow up (jaarlijkse mammografie/MRI)
- **Biopt discordant met radiologie:**
  - 38% upgrade risico
  - Excisie biopsie overwegen

Floride LCIS (F-LCIS)

- **Klinisch/radiologisch:**
  - Vaker geassocieerd met microkalk
  - Vaak unifocale laesie met expansie
- **Histologische kenmerken**
  - Ten minste 1 van de 2 architecturele criteria:
    1. De geëxpandeerde acini/ducten bevatten 40-50 cellen in diameter
    2. Weinig/geen tussengelegen stroma tussen de gedilateerde acini.
  - Eventueel centrale necrose
  - Cytomorfologisch als C-LCIS
  - Vaak ook naastgelegen C-LCIS
  - Bij twijfel tussen C-LCIS en F-LCIS kiezen voor C-LCIS

Floride LCIS (F-LCIS)

- **Immuunhistochemie:**
  - Als C-LCIS: ER+, PR+ en Her2-
- **Differentiaal diagnose:**
  - DCIS (E-cadherine +)
- **Klinische betekenis**
  - Associatie met (micro) invasive (25-60%)
  - Indien F-LCIS biopt: resectie en streven naar negatieve resectievlakken
  - Geen data die radiotherapie ondersteunt in deze setting

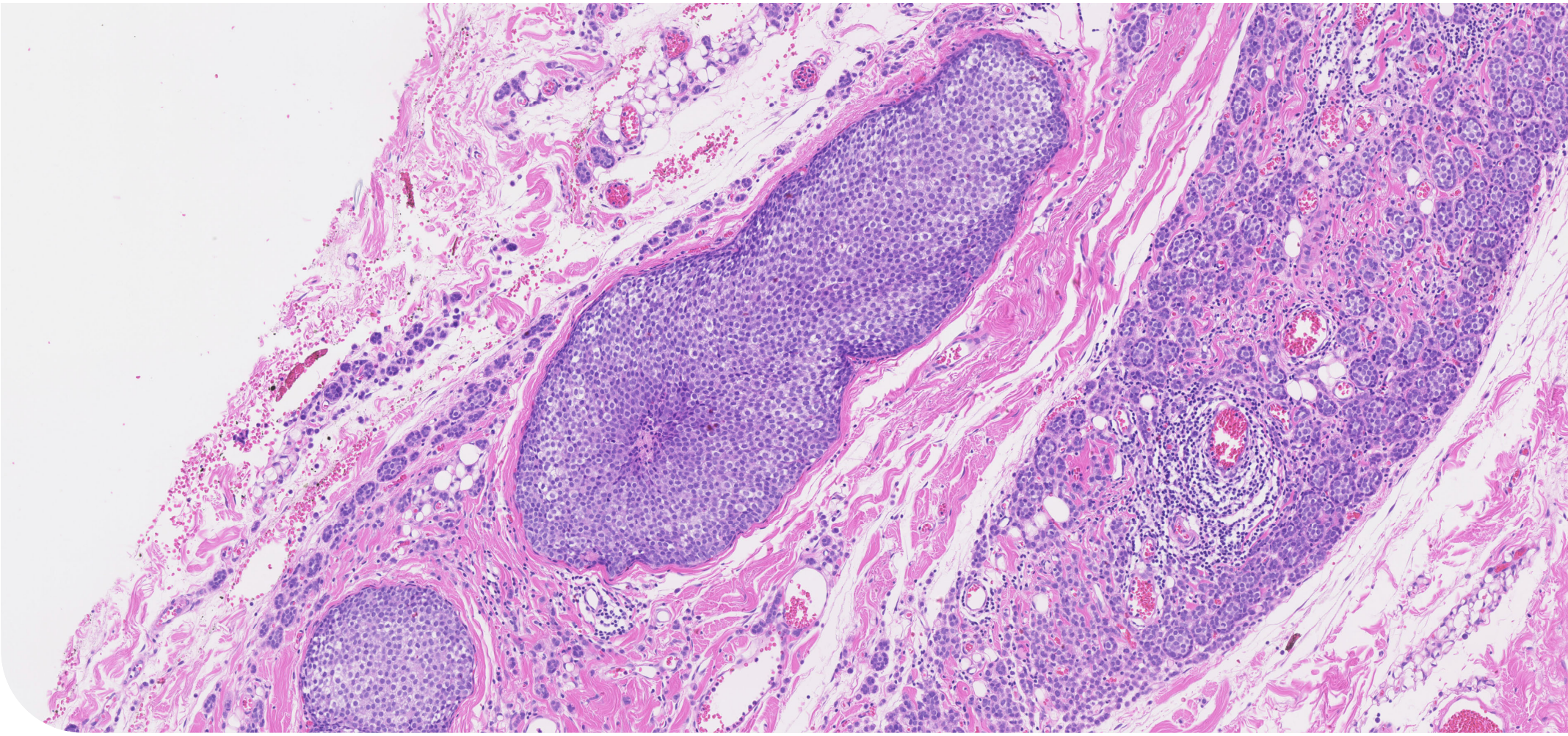

F-LCIS en ILC

Pleiomorf LCIS (P-LCIS)

- **Klinisch:**
  - Vaker associatie met microkalk
  - Vaak unifocale laesie met expansie
- **Histologische kenmerken:**
  - Diffuse, confluerende betrokkenheid van lobjes, vaak met met forse dilatatie, slechts zelden klassieke architecurele morfologie
  - De cellen zijn pleiomorf, kerngrootte 4x lymfocyt, hogere N/C ratio, onregelmatig kernmembraan, prominente nucleoli, frequent mitosen
  - Vaak comedonecrose met kalk
  - In atrofe lobjes (postmenopauzaal): “myoide” variant met donker eosinofiel tot basofiel cytoplasma, diep basofiele excentrisch gelegen kernen
  - Vaak ook C-LCIS (80%) in de omgeving

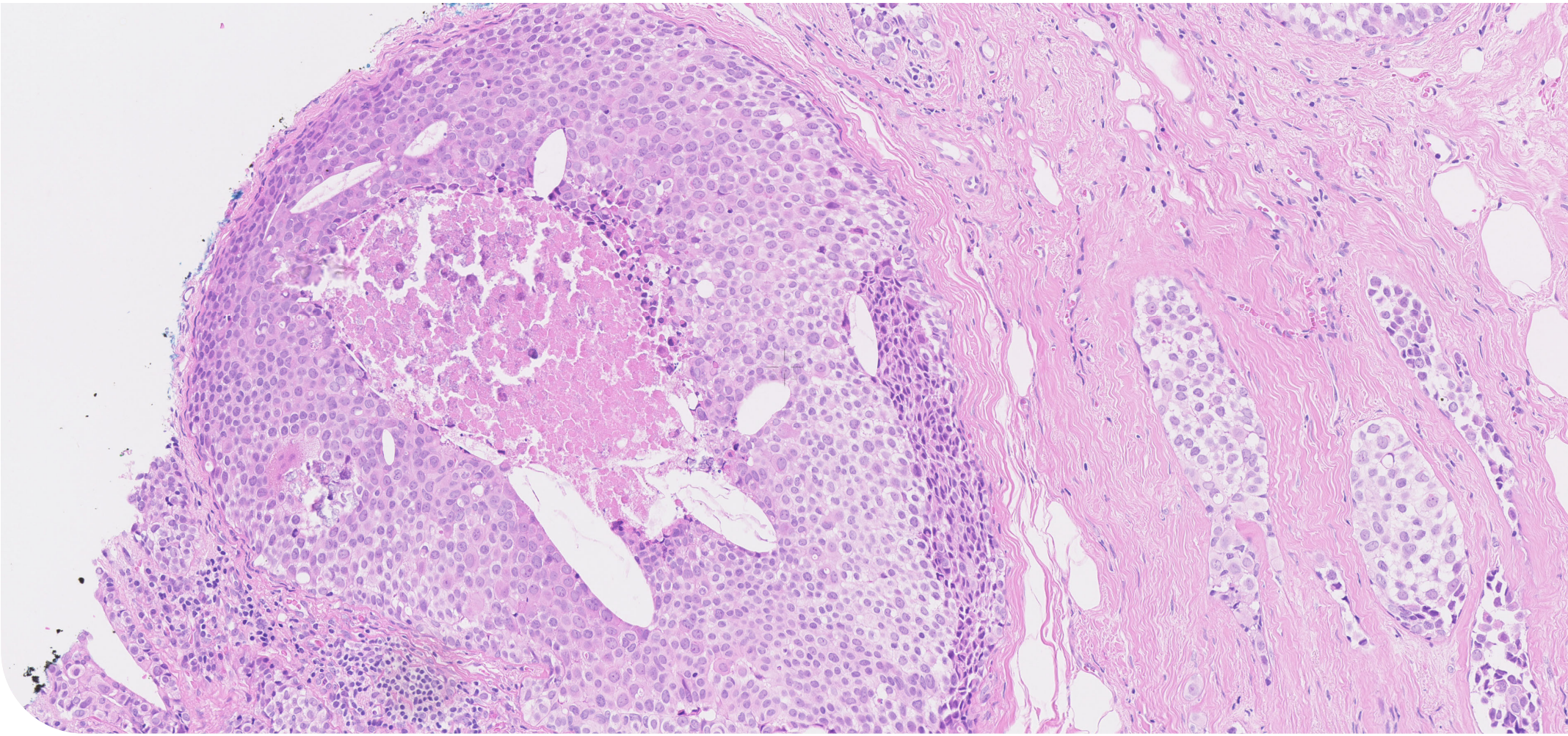

P-LCIS

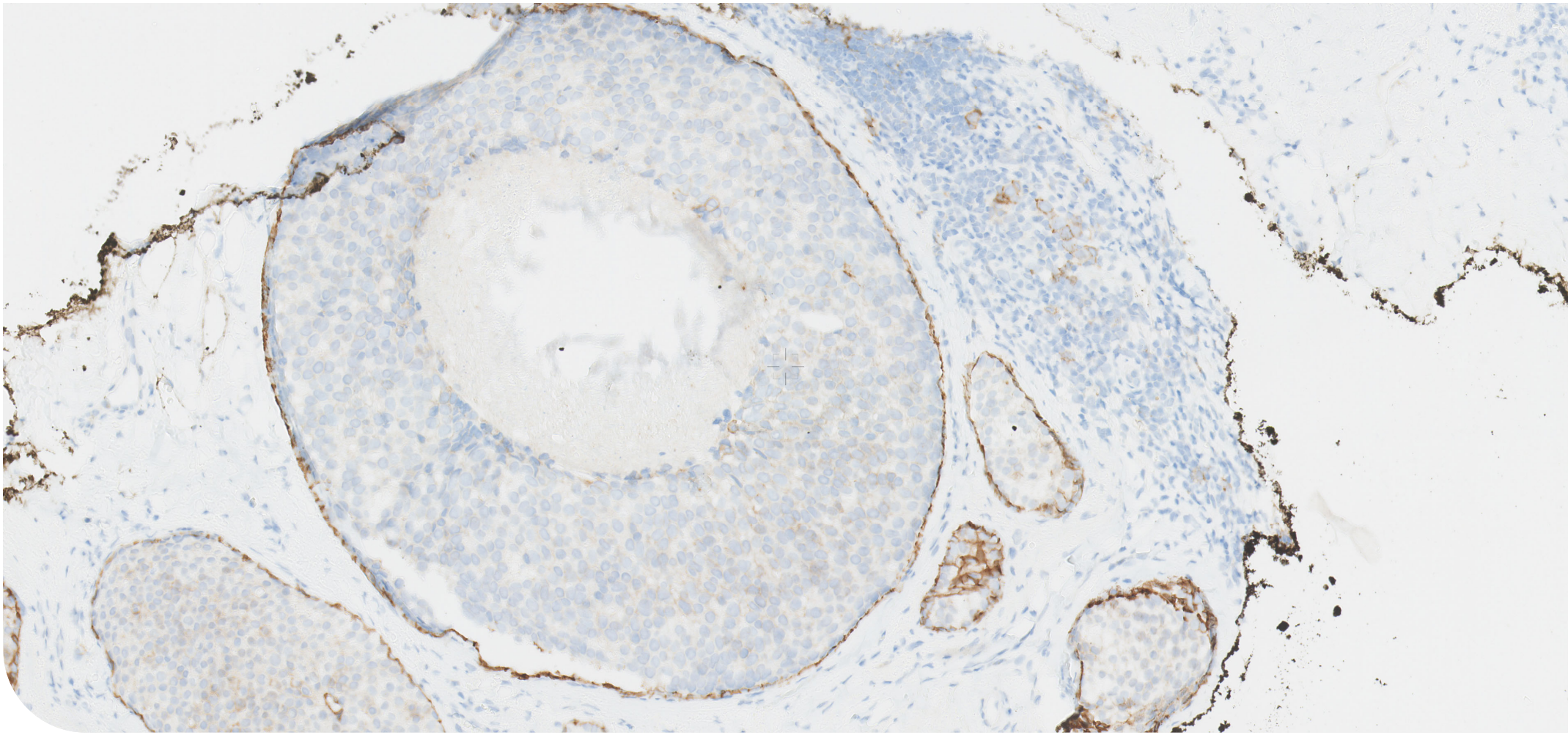

P-LCIS E-cadherine

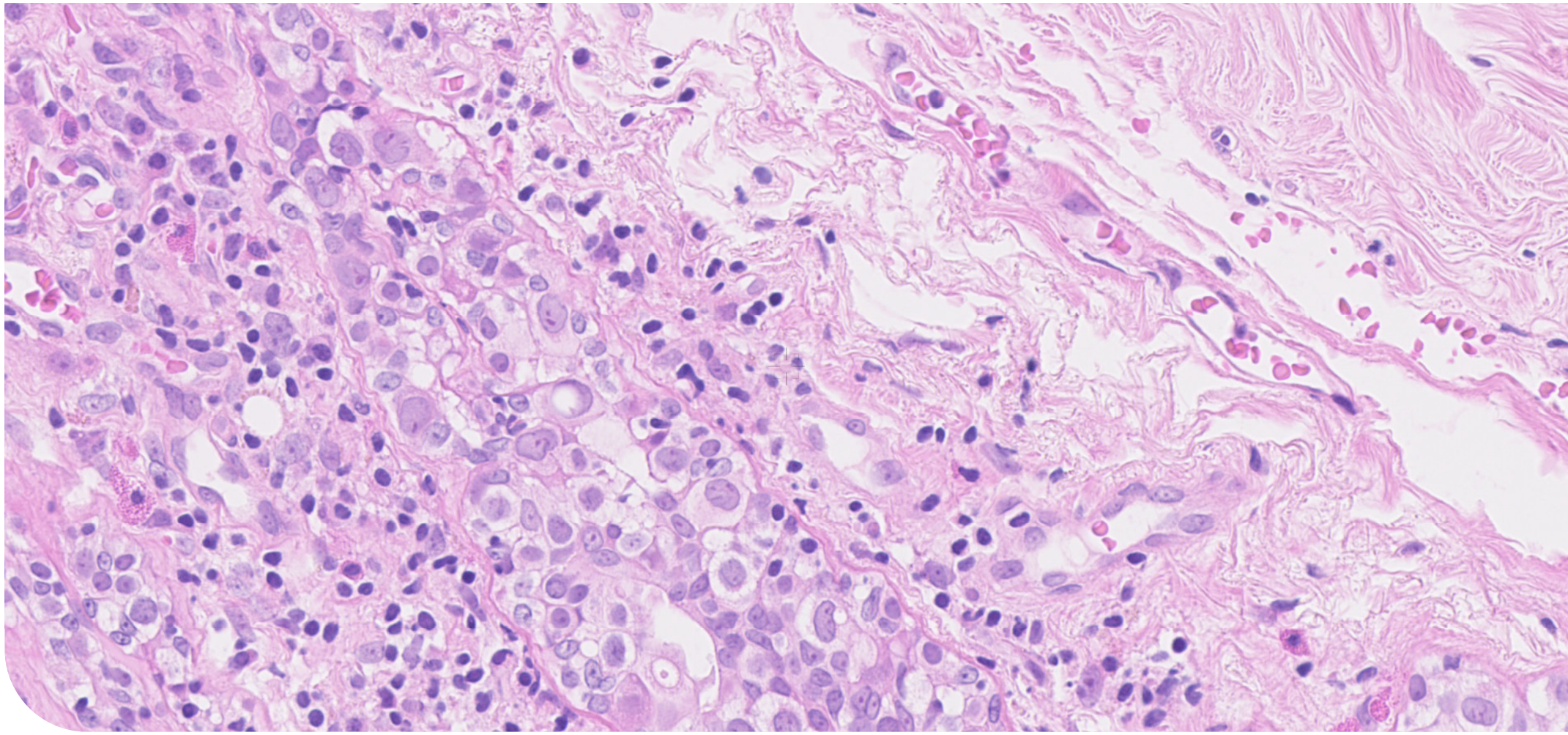

P-LCIS

P-LCIS

- **Immuunhistochemie:**
  - P-LCIS: ER 60%+, Her2 13%+, Ki-67 >10%
  - AP-LCIS: ER 25-50% +, PR 35-45%, Her2 26-40%.
- **Differentiaal diagnose:**
  - Hooggradig DCIS
- **Klinische betekenis**
  - Associatie met (micro) invasive (25-60%)
  - Indien P-LCIS in biopt: resectie en streven naar negatieve resectievlakken
  - Geen data die radiotherapie ondersteunt in deze setting

Invasief lobulair carcinoom (ILC)

- **WHO definitie**
  - Invasief mamma carcinoom dat bestaat uit dyscohesieve cellen, individueel of in elkelcellige rijen gelegen
- **Klinisch:**
  - Ca 5-15% van de invasieve mamma tumoren (vrouwen), zeldzaam bij mannen
  - Gemiddelde leeftijd 56-65 jaar (ouder dan IBC-NST)
  - Incidentie neemt toe bij postmenopauzale vrouwen
  - (synchroon) tumor aan de contralaterale zijde: 5-19%, 10% na 10 jaar follow-up
  - Presentatie met een matig afgrensbare palpabele massa
  - Kiembaanmutatie CDH1 (hereditaire diffuus maag carcinoom): ca 40% op ILC

ILC

- **Radiologisch:**
  - Soms massa, asymmetrie, architecturele verstoring
  - Meestal geen calcificaties
  - Mammogram: fout negatief 14-20% (t.o.v. 1% bij IBC-NST)
  - Echo: 12% -30% van de tumoren niet zichtbaar, onderschatting tumordiameter
  - MRI: 90% sensitiviteit, kans op overschatting grootte
    - Multicentrisch in 32%
    - 7% contralaterale tumor
    - Tot 60% onderschatting tumordiameter

Histologie ILC

- **Klassiek ILC:**
  - Kleine tumorcellen met verlies cohesie
  - Individueel of in draadvormige strengen gelegen tumorcellen
  - Tumorcellen tussen fibreus stroma, vaak weinig stromale reactie
  - Concentrische groei rond buizen/lobjes (targetoid/schietschijf patroon)
  - Kleine tot medium grote cellen, redelijk uniform
  - Ronde en soms ingekeepte (notched) ovoide kernen
  - Soms intracytoplasmatisch lumen, eventueel met mucoide inclusie
  - ALH/LCIS in 58-98%
  - Lymfangioinvasie of perineurale groei zeldzaam
  - 10% B&R graad 1, 80% B&R graad 2, 10% B&R graad 3

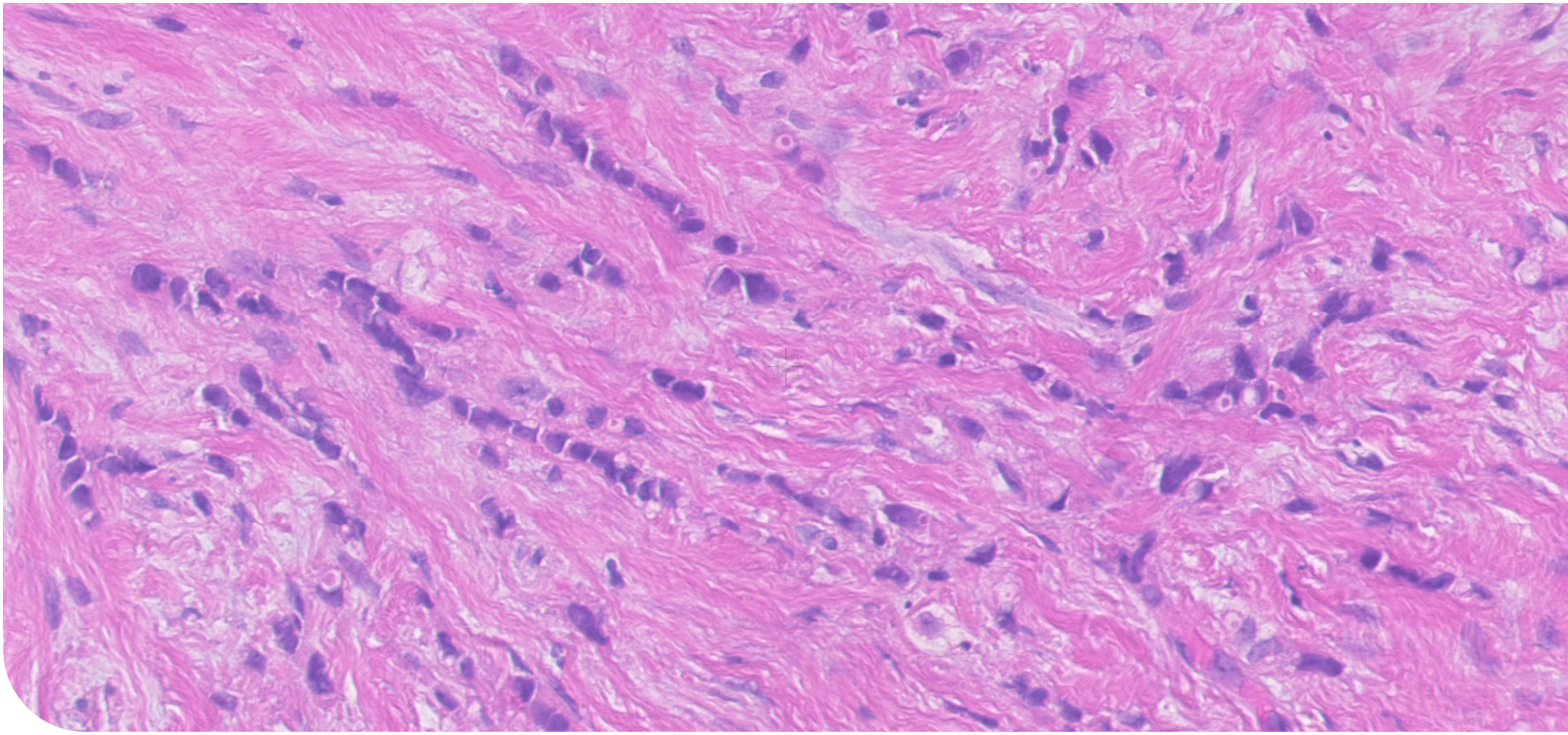

C-ILC

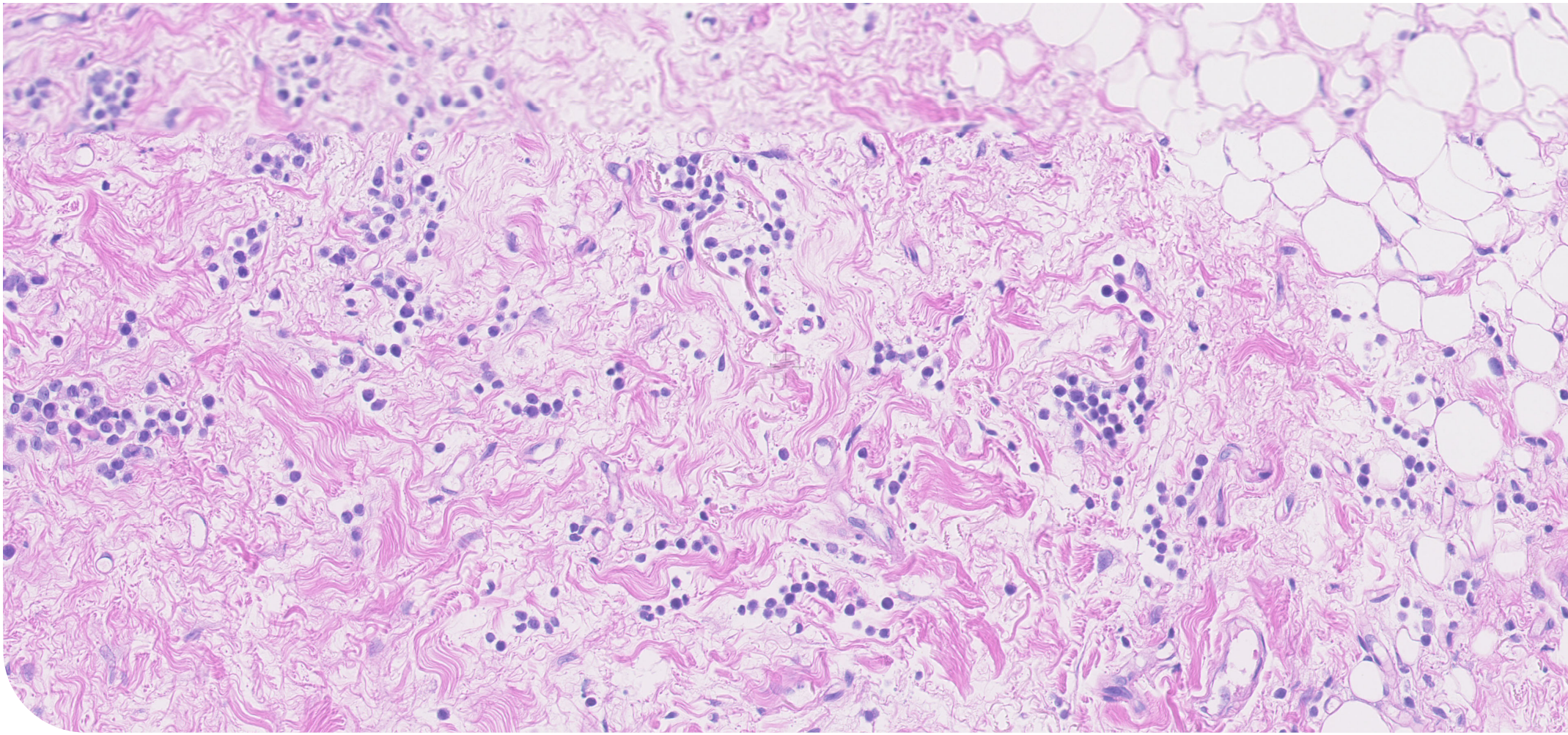

C-ILC

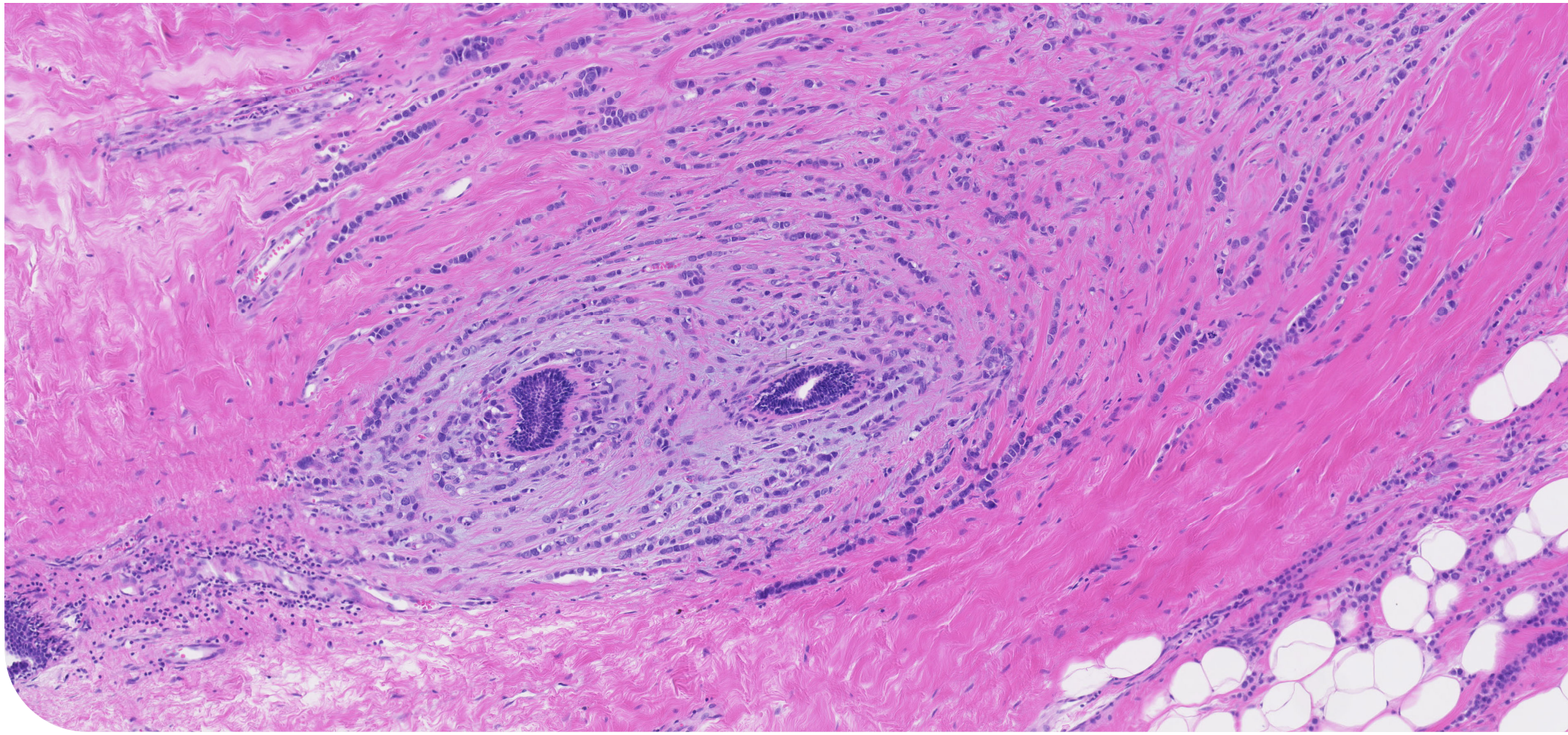

C-ILC

Patronen ILC

- **Cytologisch:**
  - Klassiek 75% (inclusief mix)
  - Histiocytoid (pleiomorf of niet pleiomorf)
  - Plasmacytoid
  - Pleiomorf (kernen >4x grootte lymfocyt) 15%
  - Pleiomorf apocrien
  - Zegelringcel (pleiomorf of niet pleiomorf)
- **Architectureel**
  - Klassiek (enkelcellige rijtjes of targetoid)
  - Solide (vaak hooggradig)
  - Tubulolobulair / ductulolobulair (e-cadherine +)
  - Alveolair (groepjes >20 cellen)
  - Trabeculair (rijtjes 1-3 cellen dik)

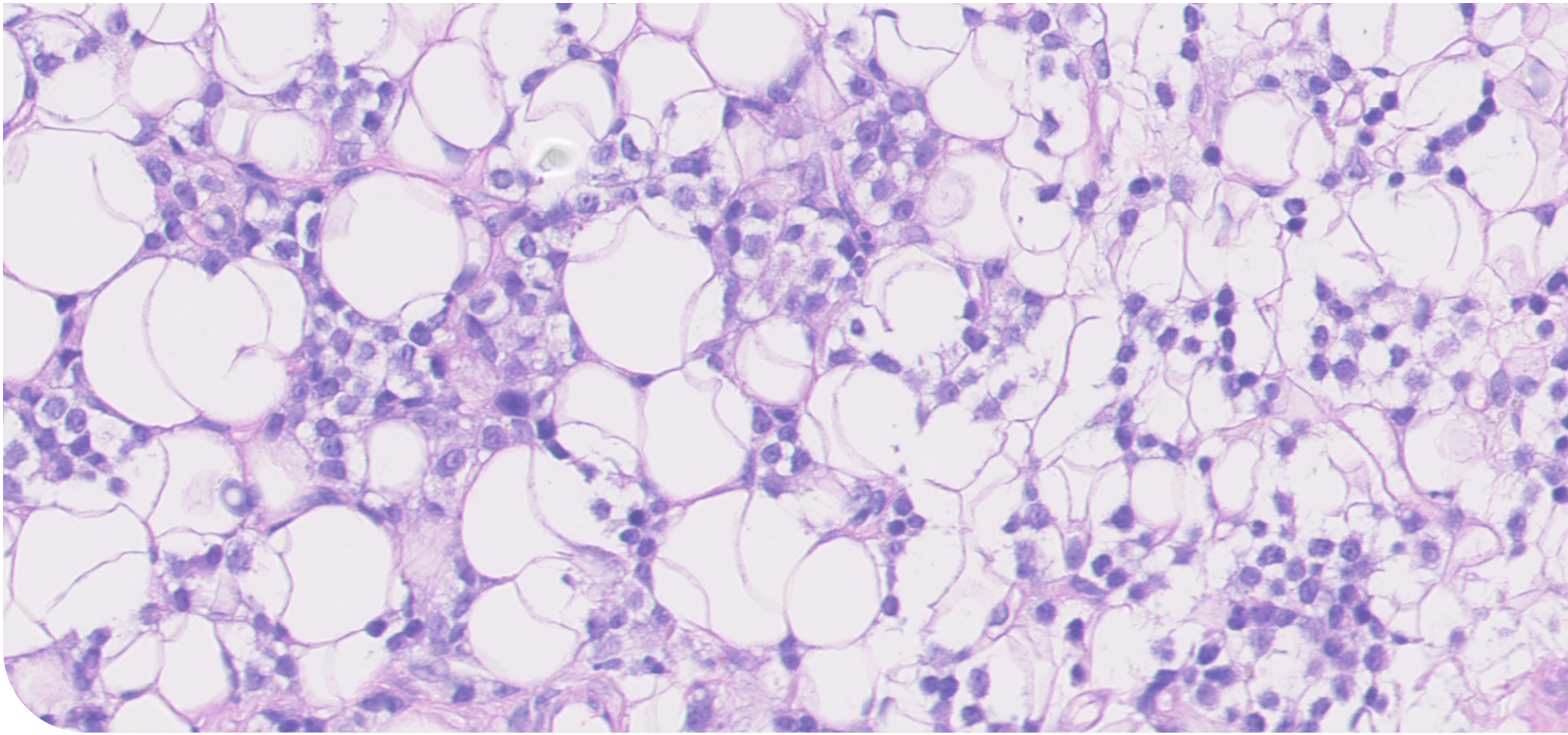

Histiocytoide variant ILC

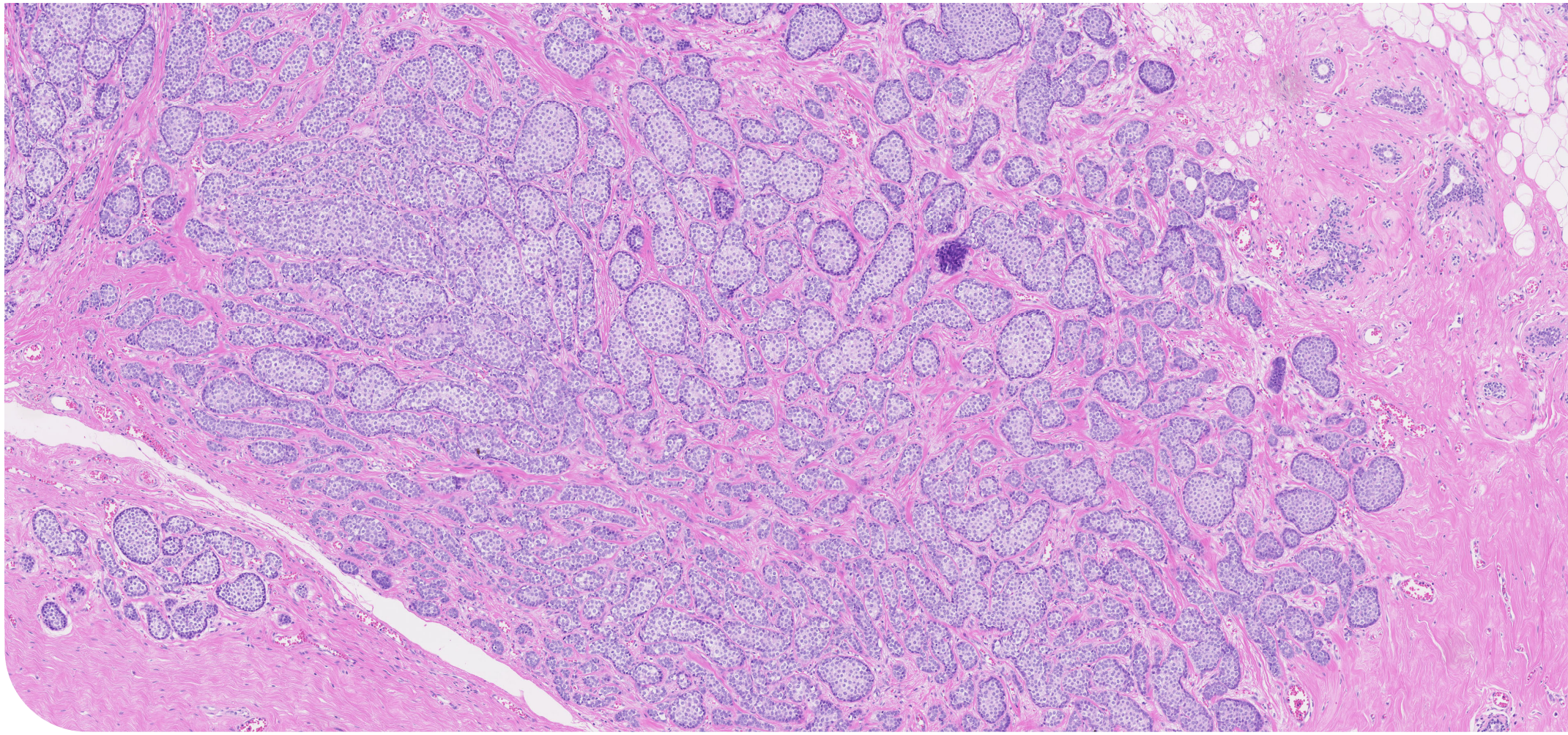

Alveolaire variant ILC

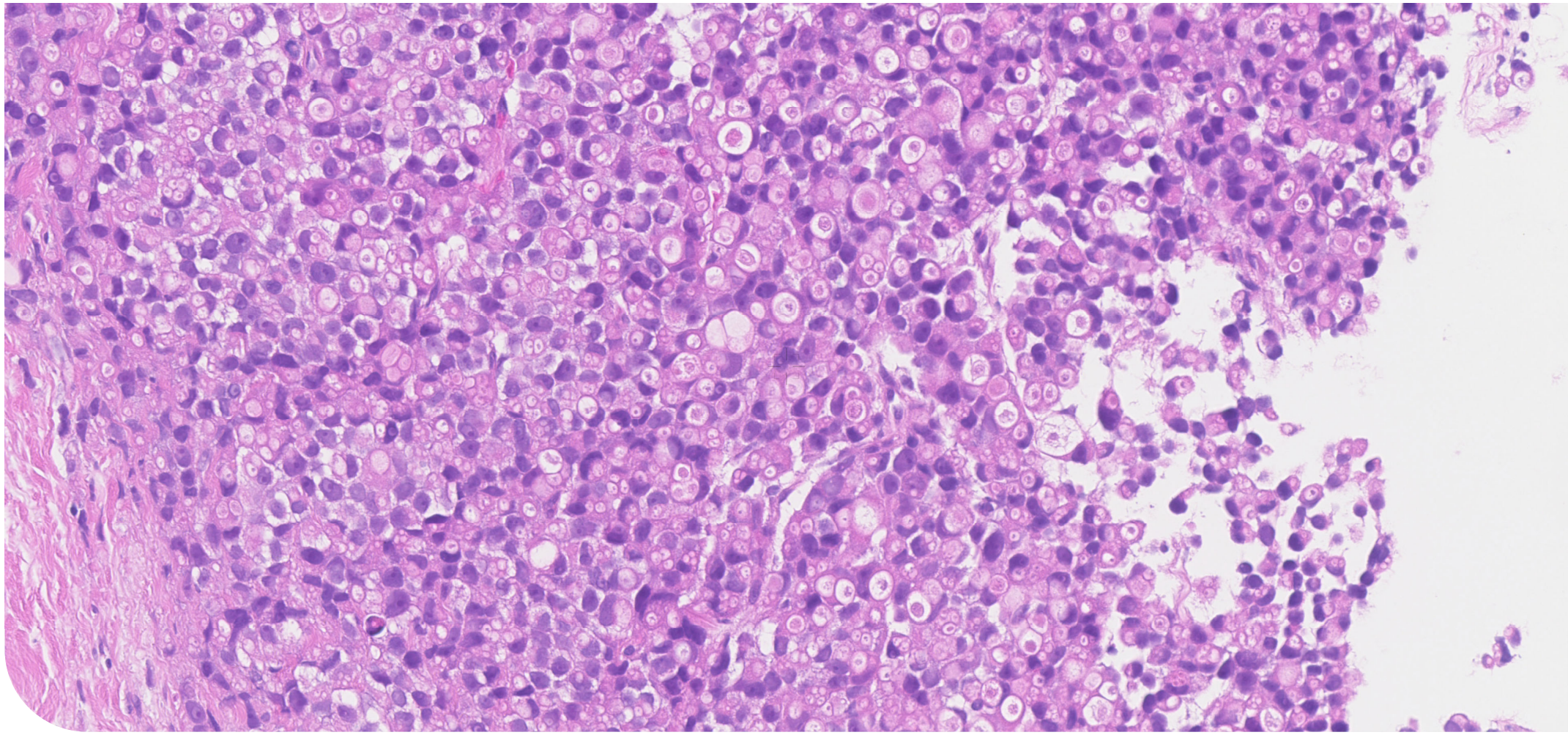

Pleiomorf, zegelringcel, solide ILC

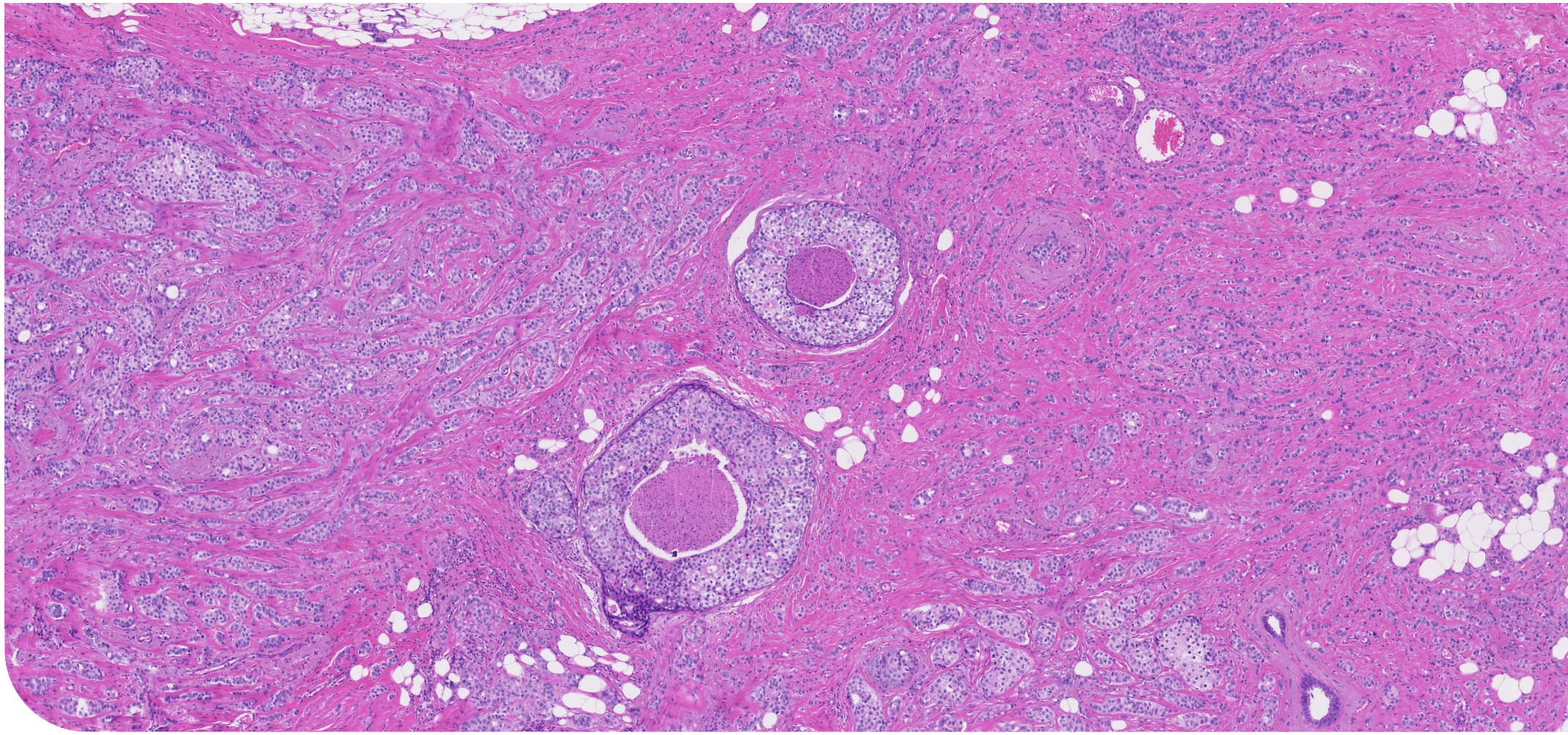

Ductulolobular carcinoom

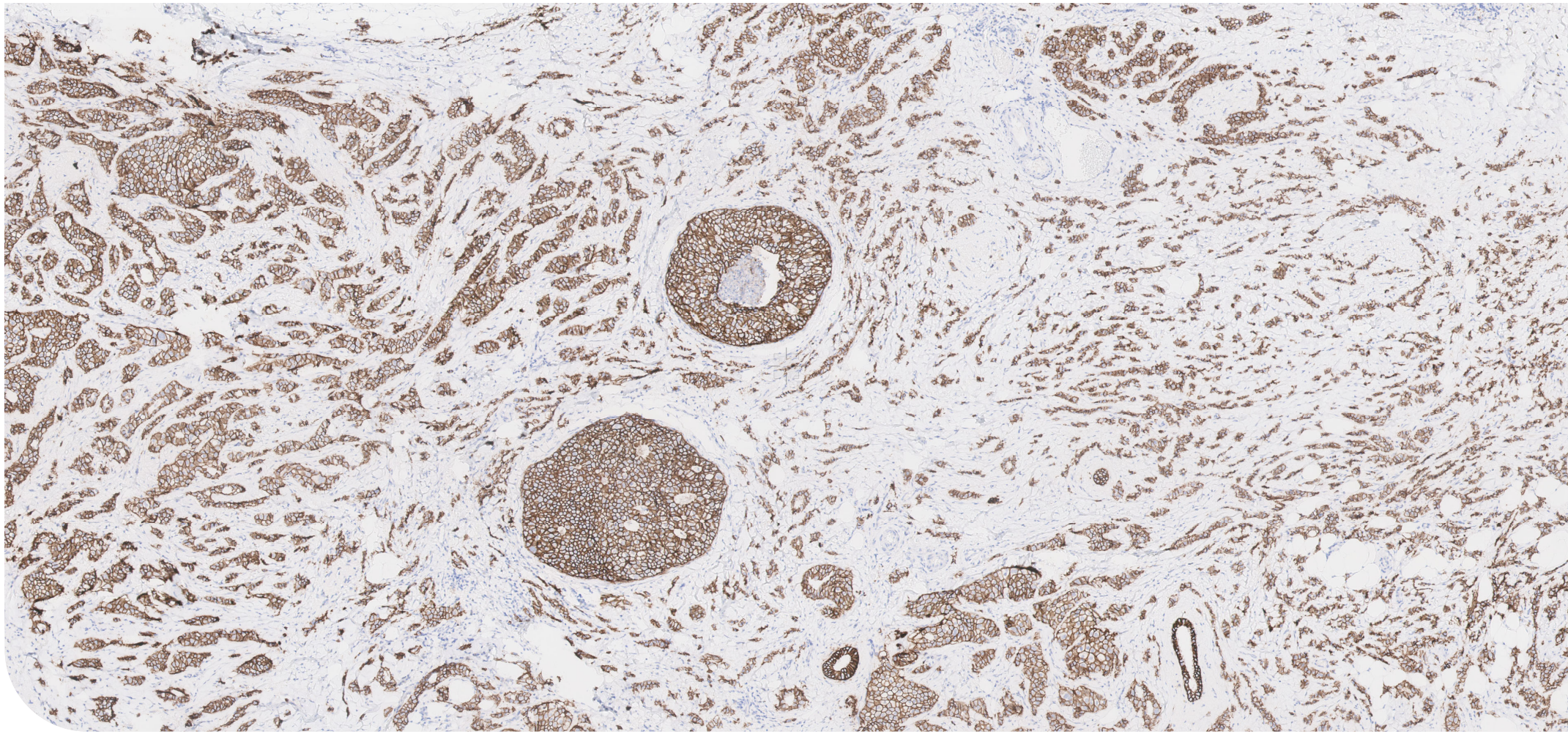

Ductulolobulair carcinoom E-cadherine

Immuunhistochemie ILC

- **Receptorstatus**
  - 80-95% ER+ (pleiomorf type vaker negatief)
  - 60-70% PR+
  - Her2 <5% (ca 35% Her2 positiviteit in pleiomof type)
- **Adhesie moleculen**
  - E-catherine: negatief in 85% ILC
    - Meestal positief in tubulolobulair/ductulolobulair carcinoom
  - α-catenine, β-catenine en p120 verlies van membraneuze aankleuring
  - P120 cytoplasmatische aankleuring

Differentiaaldiagnose ILC

- **Vetnecrose**
- **Lobulaire neoplasie in scleroserende adenosis**
- **Granular cell tumor**
- **Epitheloid myofibroblastoom**
  - ook ER positief
- **Hematologische maligniteit (myeloom, lymfoom, leukemie)**

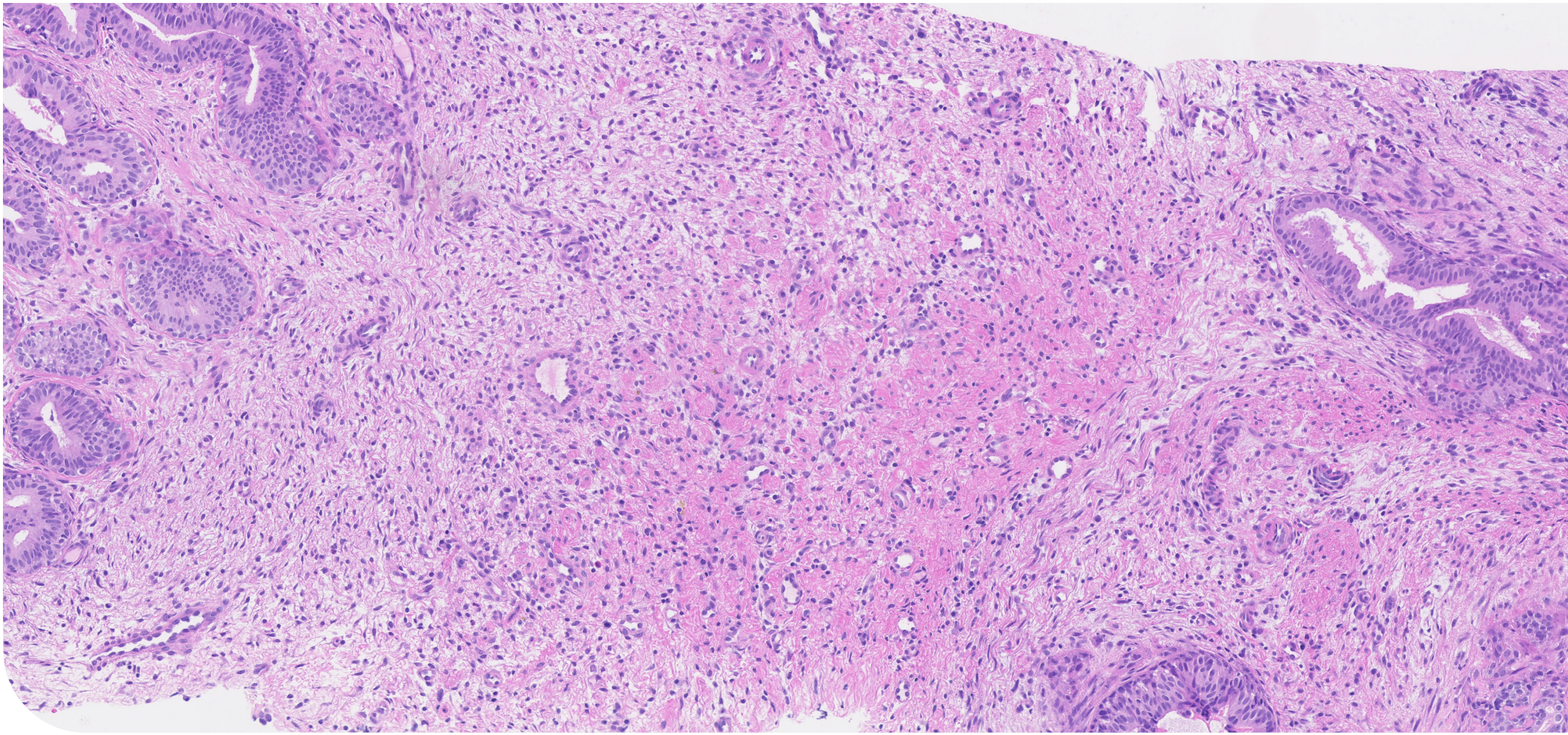

Myofibroblastoom

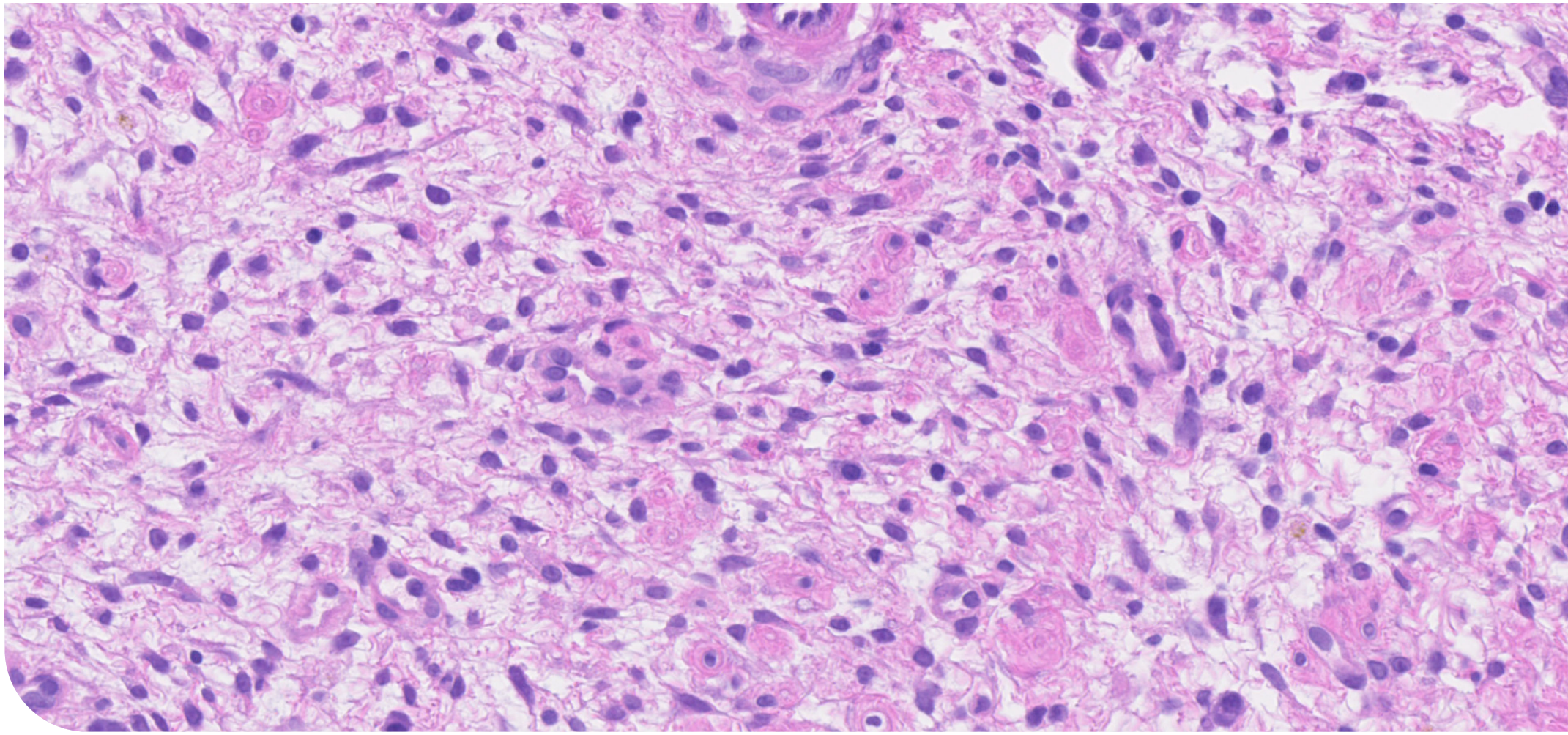

Myofibroblastoom

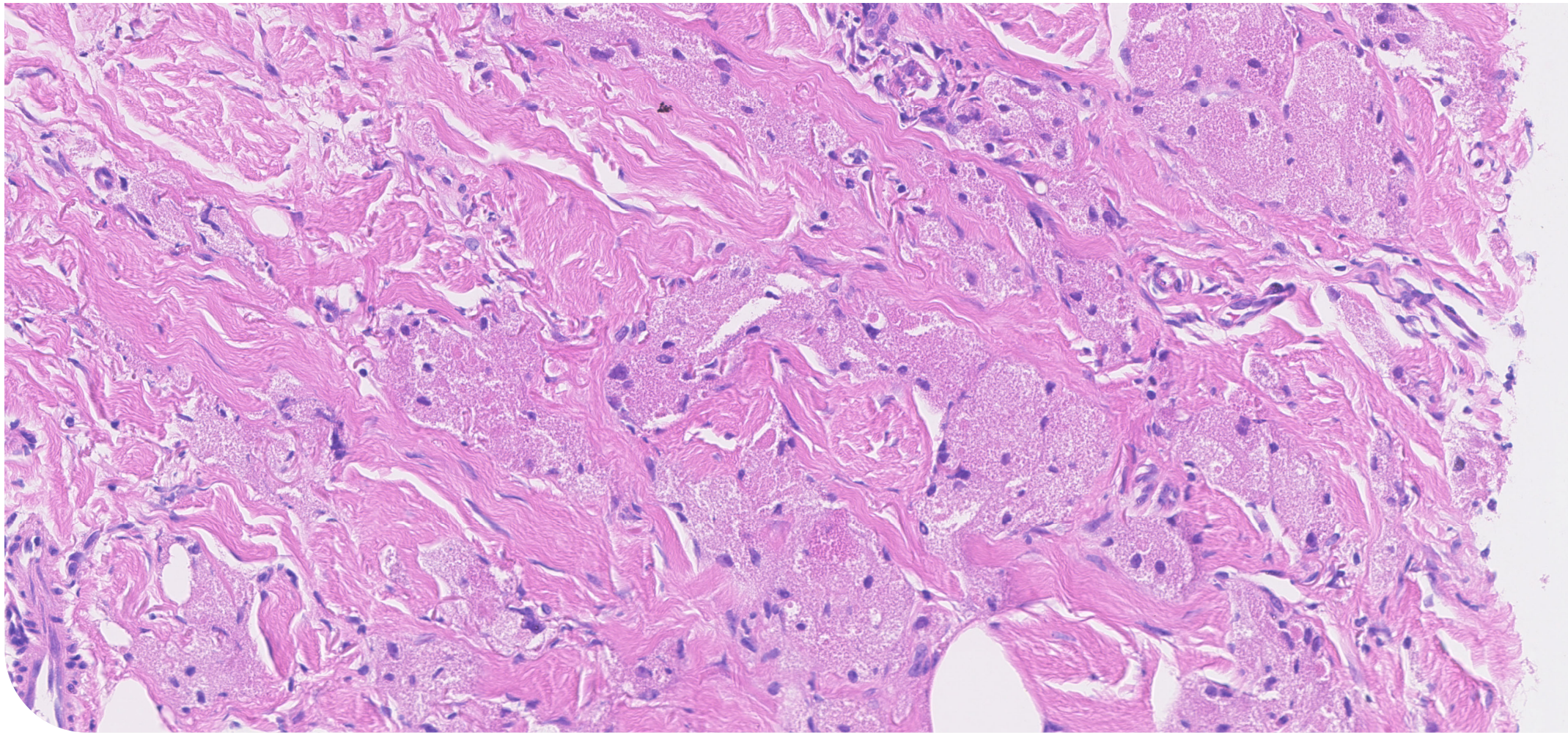

Granular cell tumor

Prognose en behandeling ILC

- Discussie over prognose ILC t.o.v. IBC-NST.
- De prognose is in de eerste 10 jaar vrij goed, echter ook na deze termijn afstand metastasen, recidieven en mortaliteit
- Klassiek type betere prognose dan pleiomorf/solide type
- Mitotische index is beste voorspeller prognose
- Na neoadjuvante chemo relatief lage complete respons
- Metastase patroon:
    - Bot , huid, gastro-intestinaal, uterus, ovarium, meningen, serosaal, orbitaal

ALH en LCIS

WHO term	Atypische lobulaire hyperplasie (ALH)	Lobulair carcinoma in situ (LCIS)		
Subtypes		Klassiek LCIS	Floride LCIS	Pleiomorf LCIS
Geaccepteerde alternatieve term	Lobulaire neoplasie (LN)		Term lobulaire neoplasie (LN) niet gebruiken voor deze subtypes van LCIS	
Klinisch	Multicentrisch, bilateraal, toevalsbevinding		Unifocaal, vaak gelegen nabij invasief carcinoom. Associatie met microkalk	
Microscopische criteria	Solide proliferatie van Dyscohesieve monomorfe epitheliale cellen die **<50%** van de acini in een TDLU minimaal expanderen. Met of zonder pagetoïde ductuitbreiding	Solide proliferatie van dyscohesieve monomorfe epitheliale cellen die **>50%** van de acini in een TDLU expanderen. Met of zonder pagetoïde ductuitbreiding	Massavorming +/- necrose Ten minste 1 van de 2 onderstaande criteria. 1. Weinig/ geen stroma tussen duidelijk gedilateerde acini 2. 40-50 cellen in diameter van de gedilateerde acinus/buis	Idem als klassiek LCIS en/of floride LCIS +/- necrose
	Expanderen: 1. Vergelijken acinaire kaliber met normaal kaliber, 2. ≥8 cellen in de diameter van een acinus			
Cytomorfologie	**Type A cellen:** Weinig cytoplasma, uniforme ronde kernen (1-1,5x lymfocyt), onopvallende nucleoli **Type B cellen:** Meer cytoplasma, grotere kernen (2x lymfocyt), meer variatie in grootte en vorm, meer prominente nucleoli • Type A of B cellen hebben geen klinische significantie. • Bij twijfel tussen klassiek LCIS met type B cellen of pleiomorf LCIS: voorkeur klassiek LCIS met type B cellen.			Grote cellen met duidelijke nucleaire pleiomofie (>4x lymfocyt). Evt. met apocriene kenmerken
IHC/Receptoren	Verlies van membraneuze expressie van E-cadherine (85%), β-catenine, α-catenine; verlies van membraneuze expressie en maar wel cytoplasmatische aankleuring van p120			
	ER+, PR+, Her2- Ki67 laag			Vaker ER- Vaker Her2+ 10% triple negatief Ki67 >10%
Prognose	4-5x ˆ relatief risico op maligniteit	8-10x ˆ relatief risico op maligniteit	25-60% upgrade naar carcinoom bij Excisie	
Behandeling	Goede (radiologische) follow-up beide mammae en counseling voor risicofactoren		Advies: excisie	
Snijranden	Niet van belang		Advies: benoemen snijranden, streven naar vrije resectievlakken	